Aus der medicinischen Klinik von Prof. Dr. Sahli in Bern.

Lane Medical Library

Klinische Beiträge

zur

Flammentachographie.

(Mit zwei Kupferdrucktafeln in Heliogravüre).

INAUGURAL-DISSERTATION

ZUR

ERLANGUNG DER DOCTORWÜRDE

DER

HOHEN MEDICINISCHEN FACULTÄT

DER

UNIVERSITÄT BERN

VORGELEGT VON

ALBERT RÜEDI

Arzt aus Niederösch.

1893.

Auf Antrag des Herrn Prof. *Sahli* von der medicinischen Facultät zum Druck genehmigt.

BERN, den 27. Juli 1892.

Der Decan:
(sig.) *Pflüger.*

A. Allgemeines.

Für den Arzt war die Untersuchung des Pulses von jeher von grossem Interesse, da uns derselbe ja doch ein Bild der Herzthätigkeit und des Zustandes des Gefässsystemes wiedergiebt. Mit der Einführung der verschiedenen Methoden der Pulsschreibung wurde bis jetzt nicht viel mehr erreicht, als man auch schon vorher durch das einfache Befühlen des Pulses herausfinden konnte; namentlich gaben die Sphygmogramme bei pathologischen Fällen, welche für uns hauptsächlich in Betracht kommen, keinen genügenden Aufschluss über die Herzthätigkeit.

Die Mittheilungen von *J. v. Kries* „über ein neues Verfahren zur Beobachtung der Wellenbewegung des Blutes“[1]) liessen es wünschenswerth erscheinen, diese Methode auch bei Circulationsstörungen pathologischer Fälle anzuwenden, was bis jetzt, so viel mir wenigstens bekannt, noch nicht geschehen war.

Diese neue Methode der Pulsschreibung ist die Flammentachographie, welche uns Aufschluss giebt über die Schwankungen der Geschwindigkeit der Blutcirculation in einem bestimmten Gefässabschnitt.

Auf den gütigen Vorschlag und unter gefälliger Anleitung von Herrn Prof. Dr. *Sahli* stellte ich nun von Neujahr 1892 weg diesbezügliche Untersuchungen an, indem mir das einschlägige Material der medicinischen Klinik von Herrn Prof. Dr. *Sahli* bereitwilligst zur Verfügung gestellt wurde. Die Untersuchungen erstreckten sich auf Circulationsstörungen, vor allem auf Herzfehler, Chlorosen, Anaemieen, ferner auf Nephritiden, Lungenaffectionen, sowie auch auf Fieberzustände.

An dieser Stelle sei es mir erlaubt, Herrn Prof. Dr. *Sahli* für die gütige Anregung und Unterstützung, welche er mir sowohl während der Untersuchungen, als auch nachher, mit Rath und

[1]) Archiv für Anatomie und Physiologie. Physiolog. Abthl. 1887.

That hat angedeihen lassen, auf's Wärmste zu verdanken. Ebenso spreche ich Herrn Prof. *v. Frey* in Leipzig, für die gefällige Durchsicht eines Theiles der Curven, sowie für die gütigst ertheilten Rathschläge zur Verwerthung der erhaltenen Tachogramme, meinen besten Dank aus.

Nachdem ich nun ein ziemlich bedeutendes Material gesammelt habe, will ich die Methode und Technik der Flammentachographie sowie einige der interessantesten Befunde mittheilen und soweit es mir möglich ist, zu erläutern suchen.

Bevor ich aber dazu übergehen kann, muss ich zum besseren Verständniss des Folgenden noch einige kurze Bemerkungen über die Methoden der Pulsbeobachtung vorangehen lassen, vor Allem über die Sphygmographie, weil ich später Sphygmo- und Tachogramme mit einander vergleiche.

I. Sphygmographie.

Das Sphygmogramm giebt uns Aufschluss über den in einem ganz beschränkten Gefässbezirk herrschenden Blutdruck und zwar erhalten wir bekanntlich keinen Ausdruck für den absoluten Werth des Blutdruckes, sondern bloss ein Bild der Druckschwankungen an der betreffenden Stelle des Gefässsystems. Denn ganz gleich, wie der tastende Finger des Arztes die periodische Schwankung des Druckes bei jedem Pulsschlage durch die Bewegung der Arterienwand fühlt, ganz gleich hebt und senkt sich auch die federnde Pelotte des Sphygmographen beim Wechsel des Druckes. Das Sphygmogramm hat vor dem einfachen Befühlen des Pulses den Vortheil, dass er die Einzelheiten des Druckverlaufes viel genauer und schärfer angiebt und dieselben zugleich auch fixirt. Fehlerquellen können mit einem guten Apparate bei einiger Uebung fast vollständig ausgeschlossen werden. Ganz genau ist die Methode freilich auch nicht, da der Sphygmograph verschieden fest und gut angelegt werden und auch der Turgor des unterliegenden Gewebes wechseln kann. Für kurze Beobachtungen ist der Sphygmograph vollkommen genügend, besonders wenn man die Sphygmogramme richtig beurtheilt und nicht zu viel aus denselben herauslesen will.

Für bestimmte Gefässabschnitte nun sind die Sphygmogramme unter normalen Verhältnissen im grossen und ganzen annähernd gleich, obschon im einzelnen sehr bedeutende Unterschiede vorkommen können.

Bei meinen Untersuchungen habe ich den Sphygmographen von Prof. *v. Frey*, verfertigt von *Petzold* in Leipzig, verwendet.

II. Plethysmographie.

Der Sphygmograph zeichnet, wie gesagt, sogenannte Druckpulse; seit längerer Zeit hat man aber den Puls auch nach einem andern Princip aufgezeichnet, sodass man nicht Druckpulse, sondern Volumpulse erhält.

Das Wesen der Volumpulse wurde von *Fick* und *Mosso* genauer studirt. Letzterer hat zur Aufzeichnung einen geeigneten Apparat construirt, welcher den Namen Plethysmograph bekommen hat und die damit erhaltenen Curven werden demnach als Plethysmogramme bezeichnet.

Das Plethysmogramm giebt uns die Volumschwankungen eines in einen Cylinder eingeschlossenen Extremitätenstückes an, welche durch das Eintreten der arteriellen Blutwelle in dasselbe zu Stande kommen, und gestattet uns daher, einen Schluss zu ziehen auf die Pulsgrösse und zwar können wir letztere in absolutem Maasse erhalten, während beim Sphygmographen eine absolute Messung nicht möglich ist. Sphygmo- und Plethysmogramm des gleichen Gefässbezirkes haben eine grosse Aehnlichkeit und zwar ist dieselbe um so grösser, je kleiner der Gefäss- resp. Extremitätenabschnitt ist, an welchem die Beobachtung gemacht wurde.

Die Verwerthbarkeit der Volumpulse zu klinischen Zwecken ist eine geringe, da die Erklärung der erhaltenen Curven noch grössere Schwierigkeiten bietet als diejenige der Druckpulse. Die Bedeutung der Plethysmogramme ist ganz verschieden von derjenigen der Sphygmogramme. Man könnte glauben, man beobachte einfach den Puls, anstatt an einem Gefäss, an der Summe aller Gefässe, welche sich in dem eingeschlossenen Extremitätenstück befinden. Diese Deutung des Plethysmogramms ist nur dann richtig, wenn man annimmt, dass sich die Pulswelle in allen

Gefässen gleichzeitig und gleichmässig fortpflanzt. Diese beiden Voraussetzungen sind aber im Körper nicht realisirt und das Plethysmogramm stellt daher einen viel complicirteren Vorgang dar.

III. Tachographie.

Fick[1]) hat gezeigt, dass man die Volumpulse dazu benützen kann, um eine neue Curve daraus abzuleiten, die sogenannte Strompulscurve oder Geschwindigkeitspulscurve.

Da nämlich der venöse Blutstrom in der Regel als constant angesehen werden kann, weil die arterielle Welle beim Durchgang durch die kleinen Gefässe und Capillaren erlischt, so kann aus den Volumschwankungen des Arms, welche ja mit dem Plethysmographen gemessen werden, auf die arterielle Blutzufuhr geschlossen werden; denn es ist klar, dass die pulsatorische Volumenzunahme darauf beruht, dass in dem betreffenden Zeitabschnitt mehr Blut in die Arterien einströmt, als durch die Venen abfliesst und umgekehrt. Da jedoch die venöse Stromstärke nicht bekannt ist, so erhält man hier nur relative Werthe und zwar Werthe für den Ueberschuss der arteriellen Stromstärke über die venöse.

Die Stromcurve bildet man durch Differenzirung der Volumcurve oder wie sich *v. Kries* anders ausdrückt: „Der zeitliche Verlauf der Stromstärke wird zur Darstellung kommen, wenn man aus der Volumcurve eine andere derart bildet, dass man ihr für jeden Zeitpunkt eine Ordinatenhöhe ertheilt, welche proportional ist der Steilheit, mit welcher in dem entsprechenden Zeitpunkt die Volumpulscurve ansteigt oder absinkt“[2]).

In der Festschrift der 56. deutschen Naturforscherversammlung zu Freiburg im Jahr 1883 hat *J. v. Kries*[3]) experimentell gelehrt, dass man durch Vergleichung des Druck- und Strompulses eines bestimmten Gefässabschnittes Aufschluss erhalten kann über das Zustandekommen der sphygmographischen Pulscurve. *v. Kries* fasst

[1]) Untersuchungen aus dem physiologischen Laboratorium der Züricher Hochschule. Wien. 1869.

[2]) Ueber ein neues Verfahren zur Beobachtung der Wellenbewegung des Blutes. Archiv für Anatomie und Physiologie. 1887.

[3]) Ueber die Beziehungen zwischen Druck und Geschwindigkeit, welche bei der Wellenbewegung in elastischen Schläuchen bestehen.

die Hauptpunkte seiner Untersuchungen an elastischen Schläuchen folgendermaassen zusammen: „Pflanzen sich durch einen Schlauch Wellen in einer bestimmten Richtung (sie mag die centrifugale heissen) fort, so steigt und sinkt überall gleichmässig mit einander der Druck und die centrifugale Stromstärke. Maxima des Druckes und der Stromstärke fallen zeitlich zusammen. Laufen Wellen in centripetaler Richtung, so fallen natürlich gleichermaassen die Druckmaxima mit den Maximis der centripetalen Stromstärke zusammen. Für eine einzelne Welle kann daher die Fortpflanzungsrichtung durch die Beobachtungen an nur einer Stelle des Schlauches erkannt werden, falls nur die Beobachtung sowohl die Druck- als auch die Strömungsverhältnisse ergiebt und zwar daran, ob mit der Druckzunahme eine Schwankung der Stromstärke in dem einen oder andern Sinne einhergeht. Aehnlich kann dann auch in allgemeiner Weise aus der Combination des Druck- und Geschwindigkeitsverlaufes eine Zergliederung in den centrifugal- und centripetalverlaufenden Wellenvorgang erhalten werden".

Die Methode der Differenzirung der Volumcurve ist jedoch nicht genau und es können dabei sehr viele Fehlerquellen vorkommen. Weder der Schwimmer von *Mosso*, noch der *Marey*'sche Tambour giebt fehlerfreie Volumcurven und wenn man dann aus der fehlerhaften Volumcurve durch Messung eine neue construiren will, so ist es natürlich, dass diese neue Curve kein Anrecht auf Genauigkeit haben kann, da sowohl die Fehler der ersten vergrössert werden, als auch bei Ausmessung und Umrechnung einer so kleinen Curve neue Fehlerquellen hinzukommen können. *v. Kries* hat überdies experimentell durch mehrere Beispiele die Unvollkommenheit dieser Methode klar gelegt und daher nicht geruht, bis er dieselbe durch eine vollkommen exact arbeitende ersetzen konnte.

Diese neue sinnreiche Methode hat *v. Kries* in seiner grundlegenden Arbeit im Archiv für Anatomie und Physiologie (1887): „Ueber ein neues Verfahren zur Beobachtung der Wellenbewegung des Blutes" niedergelegt und ihr den Namen Tachographie gegeben.

Da ich diese Methode bei meinen Untersuchungen verwendet habe, muss ich etwas genauer auf dieselbe eingehen. Ich theile im Folgenden die Methode im Wortlaut des Verfassers mit:

„Um zu einer Darstellung der Strompulse, namentlich auch in grösseren Arterien zu gelangen . . . . . erschien es in höchstem Grade wünschenswerth, dieselben nicht indirect durch Ableitung aus Volumpulsen, sondern unmittelbar zu erhalten. Denken wir uns die Hand und einen Theil des Armes nach Art der plethysmographischen Methode in einen Cylinder eingeschlossen, diesen aber mit Luft gefüllt und durch eine Oeffnung mit der äussern Luft communicirend, so muss bei den Volumschwankungen durch diese Oeffnung abwechselnd Luft hinausgetrieben und wieder eingesogen werden. Bei hinreichend weiter Oeffnung entspricht offenbar die Stärke des Luftstromes der Geschwindigkeit, mit welcher das Volumen des Armes zu- oder abnimmt; somit ist auch leicht zu übersehen, dass die Stärke des Luftstromes nichts anderes darstellt, als den jeweiligen Ueberschuss der arteriellen über die venöse Stromstärke; den positiven und negativen Werthen dieses Ueberschusses entsprechen die positiven und negativen Werthe der Stärke des Luftstromes, d. h. die Richtung desselben aus dem Cylinder heraus oder in ihn hinein. Druckschwankungen finden hier im Innern des Cylinders, da er mit der atmosphärischen Luft in offener Verbindung steht, nur in minimalem Betrage statt. Dafür entsteht nun die Aufgabe, die Stärke des Luftstromes zur Anschauung zu bringen und aufzuzeichnen. Hierzu eignet sich nun (ich übergehe eine Reihe von Versuchen, die nicht zu befriedigenden Resultaten geführt haben) in hervorragender Weise die Gasflamme. Die Höhe einer solchen (und namentlich auch ihres leuchtenden Theiles) hängt nämlich von der Geschwindigkeit des Ausströmens ab; bei wechselnder Stärke des Stromes stellt sich die Flamme fast momentan so ein, wie es der jeweiligen Stärke desselben entspricht. Da es für ein richtiges Verständniss der jetzt zu beschreibenden Methode vor allem auf eine genaue Einsicht in die Art ankommt, wie die Flammen irgendwelche Bewegungen wiedergeben, so will ich dieselbe zuerst an einem ganz einfachen Beispiel erläutern. Es brenne aus der Spitze eines Röhrchens eine Gasflamme, welche durch einen Schlauch aus der Gasleitung gespeist wird. Mit dem von Gas erfüllten Raum des Röhrchens (derselbe soll im Folgenden stets als Brennerraum bezeichnet werden) sei der Hohlraum einer *Marey*'schen Kapsel in Verbindung gebracht. Drängt man nun die Membran des Tambours ein wenig einwärts, so zuckt die Flamme in die Höhe;

aber wenn die Membran dann in der eingedrückten Stellung bleibt, so stellt sich die Flamme sofort wieder auf die ursprüngliche Höhe ein. Es ist also nur die einwärts gerichtete Bewegung der Membran, welcher die grössere Höhe der Flamme entspricht; sobald aber die Membran still steht, hat die Flamme die ursprüngliche Höhe, unabhängig davon, in welcher Stellung die Membran fixirt ist. Die Flamme reagirt also durchaus anders als etwa ein Registrir-Tambour, welcher die dauernde Verschiebung jener Membran mit einer dauernden Erhebung seiner Schreibspitze anzeigen würde. Die Flammenhöhe zeigt in der That die Stärke des Gasstromes an".

Wie durch die *Marey*'sche Kapsel, so wird bei dem *von Kries*'schen Tachographen die Höhe einer Gasflamme durch den Luftraum eines Plethysmographencylinders, in welchem sich die betreffende Extremität befindet, beeinflusst und die Schwankungen der Flammenhöhe werden auf einer rotirenden Trommel photographirt, so dass sie in einer Curve zum Ausdruck kommen. Die Photographie ist zwar für derartige Zwecke ein etwas complicirtes, dafür aber auch um so genauer arbeitendes Verfahren.

Versuche von *Abele*[1]), welche darauf ausgingen, die Genauigkeit der Methode zu prüfen, haben für den Tachographen von *v. Kries* sehr befriedigende Resultate ergeben. Damit die Flamme wirklich ein getreues Bild der Strömungsverhältnisse giebt, ist es nothwendig, dass die Ausflussöffnung für das Gas nicht zu weit und nicht zu eng ist. Am besten empfiehlt es sich nach *v. Kries*, eine Ausflussöffnung von 1 mm zu wählen. Eine grössere Brenneröffnung würde zwar für alle Verhältnisse sicher Strompulse zeichnen; es hat sich aber gezeigt, dass solche Flammen bis jetzt noch nicht erklärte Oscillationen zeigen, welche allerdings durch einen übergesetzten Glascylinder grösstentheils aufgehoben werden können. Würde mit kleinerer Brennerweite gearbeitet, so erhielte man nicht mehr Strompulse, sondern Curven, welche sich den Volumpulsen mehr und mehr nähern. Ganz aus dem gleichen Grunde muss das Schlauchstück, welches den plethysmographischen Cylinder mit der Flamme verbindet, weit sein, weil sonst der Luftstrom am Durchpass behindert und es so zu einer Druckzunahme kommen würde, welche die Flamme als Volumpuls angiebt.

[1]) *Abele.* „Zur Methode der Flammentachographie". Archiv für Anatomie und Physiologie. 1892.

Beschreibung des Tachographen.

Ich gehe nun über zur Beschreibung des von mir gebrauchten *von Kries*'schen Tachographen. (Derselbe wird hergestellt von Mechaniker *Petzold* in Leipzig.) Als plethysmographischen Cylinder benützte ich einen leichten Blechcylinder, welcher zur Aufnahme der Hand und der zwei vordern Drittel des Unterarms hinreichte. Zum Zwecke des Abschlusses nach oben diente eine hohle Kautschukmanchette, welche je nach dem Umfang des eingeführten Arms stärker oder schwächer aufgeblasen werden konnte. Damit der Luftabschluss ein möglichst sicherer war, wurde die Manchette auf der Innenseite in der Regel etwas befeuchtet. Es wurde ferner darauf geachtet, dass durch die Manchette keine venöse Stauung erzeugt wurde, was aus leicht begreiflichen Gründen die Stromcurve entstellt haben würde. Um die venöse Stauung sicher ausschliessen zu können, wäre ein gläserner Plethysmographencylinder geeigneter, da man in jedem Augenblick die Hand auf eventuelle Stauung und Cyanose beobachten könnte; ein gläserner Cylinder würde bloss den Nachtheil der leichten Zerbrechlichkeit besitzen. Die Weite des den Cylinder und die Pulsflamme verbindenden Schlauchstückes betrug an der engsten Stelle ca. 6 mm.

Der eigentliche Tachograph nun besteht aus der empfindlichen Brennervorrichtung und dem registrirenden photographischen Apparat, welche beide auf einer schweren Eisenschiene angebracht sind.

Der Brenner besitzt drei Zuleitungsrohre, welche einzeln durch Hahnen abgeschlossen werden können; zwei Rohre führen in den weiten cylindrischen Brennerraum und zwar wird von der einen Seite das Gas zugeleitet, während von der andern die aus dem Plethysmographencylinder verdrängte Luft in den Brennerraum übertritt. Dem weiten Brennerraum sitzt oben die Brenneröffnung auf, 1 mm im Durchmesser haltend, wie dieselbe früher als am passendsten angegeben wurde. Um diesen Brennerraum herum ist noch ein zweiter, vom ersten unabhängiger Raum, welchem durch das dritte Zuleitungsrohr Gas zuströmt, welches oben um die Hauptbrenneröffnung herum in vier kleinen Flämmchen brennt. Diese kleinen, nicht leuchtenden Flämmchen dienen dazu, die sog. Pulsflamme, welche bei unvorsichtigen Bewegungen des eingeschlossenen Arms leicht auslöschen kann, immer von neuem

anzuzünden; wir brauchen sie also gewissermaassen als Sicherheitsflammen. Oben am Brennerraum ist eine Vorrichtung angebracht zur Befestigung eines Glascylinders, welcher das Flackern der Pulsflamme verhindern soll. Die ganze Brennervorrichtung selbst ist auf der eisernen Schiene in der Richtung gegen den photographischen Apparat verschieblich, und zugleich kann der ganze Brenner gehoben oder gesenkt werden.

Der photographische Apparat besteht aus einem Uhrwerk, welches eine aufgesetzte, mit Bromsilberpapier überzogene Trommel in gleichmässige Rotation versetzt und einem Objectiv, welches auf dem lichtempfindlichen Papier ein scharfes, umgekehrtes und verkleinertes Bild der Pulsflamme erzeugt. Die Linse selbst ist auf der eisernen Schiene nicht verschieblich; die Einstellung des Bildes geschieht durch die Verschiebung der beweglichen Pulsflamme. Zur Abhaltung von seitlichen Strahlen ist die Linse in ein Messingrohr mit Diaphragma eingeschlossen.

Das Uhrwerk mit Trommel entspricht vollständig einem Kymographion, nur dass hier an der Stelle des berussten Papiers das lichtempfindliche Bromsilberpapier kommt, was natürlich bedingt, dass die Trommel durch eine übergestülpte Kapsel vor einfallendem Licht geschützt werden muss. An dieser Kapsel findet sich der Linse gegenüber ein Schieber (ebenfalls lichtdicht angebracht) mit einem 0,25 mm breiten, lineären, senkrechten Spalt, welcher bei richtiger Stellung des Schiebers den centralen Theil des erzeugten Flammenbildes auf das lichtempfindliche Papier fallen lässt; bei entgegengesetzter Stellung des Schiebers jedoch jeden Zutritt von Licht verhindert.[1]) Der photographische Apparat lässt sich von der Eisenschiene abheben, so dass man in die Lage gesetzt ist, die Trommel in der Dunkelkammer mit lichtempfindlichem Papier zu bespannen, während der eigentliche Versuch, sobald die lichtdichte Kapsel übergestülpt ist, bei Tageslicht vorgenommen werden kann, was praktisch von grossem Nutzen ist.

---

[1]) Da es nur auf die Höhe des Flammenbildes, resp. auf die Ordinate ankommt, so wird durch den erwähnten Spalt aus dem Flammenbild ein lineärer Streifen gewissermaassen zum Zweck der photographischen Aufnahme herausgeschnitten. Es ist dies auch desshalb nothwendig, weil sonst die Zacken der Curve durch Interposition des Flammenbildes zusammenfliessen würden.

Dem Uhrwerk des Kymographion können zwei verschiedene Rotationsgeschwindigkeiten ertheilt werden. Dasselbe kann durch eine Hebelvorrichtung in Gang gesetzt und wieder ausgeschaltet werden, und eine weitere Einrichtung gestattet durch Vorziehen und sofortiges Zurückschieben eines Stiftes, die Trommel bloss eine einzige Rotation ausführen zu lassen, so dass die Gefahr vermieden wird, dass zwei Curven in einander geschrieben werden. Alle diese Vorrichtungen sind so angebracht, dass bei den Manipulationen kein Licht auf die Trommel fallen kann.

Zum Zweck der Zeitmessung ist seitlich an der Schiene noch eine sog. Zeitflamme (bestehend aus einem kleinen Gasbrenner) angebracht, deren Bild mittelst eines kleinen Planspiegels ebenfalls in das Objectiv des photographischen Apparates geworfen wird und zwar so, dass von ihr ebenfalls ein umgekehrtes Bild auf der Trommel erzeugt wird, welches senkrecht über das Bild der Pulsflamme zu stehen kommt. Vermittelst eines Metronoms, welcher Secunden schlägt und dessen Pendel an seinem obern Ende ein schwarzes Papierscheibchen trägt, lässt sich, nach einem Vorschlage, den Herr Prof. *Sahli* der freundlichen brieflichen Mittheilung des Herrn Prof. *M. von Frey* verdankt, auf einfache Weise die Zeitflamme jede Secunde in der Weise abblenden, dass das schwarze Papierscheibchen bei jedem zweiten Schlag des Metronoms vor das Planspiegelchen tritt. In Folge dessen wird die photographirte Linie, welche auf dem photographischen Papier durch die Zeitflamme sonst hervorgerufen würde, rhythmisch unterbrochen und man erhält also unmittelbar unter deren Tachogramm eine Zeitcurve. (Vgl. die Tafeln.)

Nach diesen Erklärungen des Apparates will ich nun die Technik eines einzelnen Versuches mittheilen.

Technik der Tachographie.

Die Hand und die zwei untern Drittel des rechten Vorderarms der Versuchsperson werden luftdicht in den Plethysmographencylinder eingeschlossen und hierauf die Pulsflamme mit den vier peripheren Sicherheitsflämmchen angezündet und zwar strömt das Gas direct

aus der gewöhnlichen Gasleitung zu.[1]) Wird nun der Hahn des Verbindungsstückes zwischen Plethysmographencylinder und centralem Brennerraum geöffnet, so fängt die vorher ruhig brennende Flamme an, isochron mit dem Puls, resp. mit den Volumschwankungen des eingeschlossenen Armes, hüpfende Bewegungen zu machen.

Um scharfe Curven zu erhalten, muss die Pulsflamme zu Anfang eine gewisse Höhe besitzen, welche grösser sein muss bei starkem Wechsel der Flammenhöhe und geringer sein kann bei unbedeutendem Höhenwechsel. Am besten kann man die richtige Flammenhöhe zur Erzielung scharfer Photogramme finden, wenn man die hüpfenden Bewegungen des Flammenbildes auf der unbespannten Trommel bei leichter Verdunkelung vermittelst eines schwarzen Tuches beobachtet, und nun den Gaszufluss in den centralen Brennerraum durch Stellung des Hahnes so regulirt, dass das Flammenbild möglichst klein ausfällt, jedoch beim Herunterzucken der Flamme nicht zu schwach wird oder sogar vollständig verschwindet.

Zündet man nun auch die Zeitflamme an, so erhalten wir von derselben ebenfalls ein umgekehrtes Bild, welches durch die Stellung des erwähnten kleinen Planspiegels und die Verschiebung des Brenners selbst direct über die hüpfende Pulsflamme projicirt werden kann. Immerhin müssen beide Bilder genügend weit auseinander stehen, damit sie einander nicht stören. Ist einmal die Einstellung besorgt, so können die Brenner und der Spiegel fixirt werden, und so hat man bei Vornahme eines neuen Versuches nur durch die Stellung der Hahnen die richtigen Flammenhöhen zu erzeugen.

Sind die Vorbereitungen so weit gediehen, so wird die Trommel mit einem Bromsilberstreifen bespannt und zwar muss dies natürlich in einem absolut lichtdichten Dunkelzimmer bei

---

[1]) Anmerkung: Schwankungen des Druckes in der Gasleitung bewirken natürlich Schwankungen in der Flammenhöhe; bei länger dauernden Versuchen müsste daher, namentlich wenn dabei die Flammenhöhen in Betracht kommen, ein besonderer unabhängiger Gasometer benützt werden. Die Lichtstärke des Flammenbildes erwies sich als genügend, so dass nicht nöthig war, das Gas über mit Benzin getränkte Bimssteinstücke zu leiten oder mit Naphthalindämpfen zu vermischen, wie es *von Kries* vorschlägt, um die Leuchtkraft der Flammen zu erhöhen.

Rubinlicht geschehen. Hierauf wird die Trommel auf das aufgezogene Uhrwerk aufgesetzt und die lichtdichtschliessende Blechkapsel übergestülpt, worauf man mit dem ganzen Apparat das Dunkelzimmer verlassen und ihn auf die Schiene aufsetzen kann.

Nun ist alles bereit zum Versuch und die Bedingung ist nur noch, dass sich die Versuchsperson vollständig ruhig verhält. Da ich gefunden habe, dass die Pulsflamme bei gleicher Höhe ohne Sicherheitsflämmchen heller brennt, so pflegte ich jedes Mal vor Beginn der photographischen Aufnahme dieselben auszulöschen.

In einem geeigneten Moment wird dann zu gleicher Zeit der Schieber zurückgestossen (so dass die Lichtstrahlen durch den lineären Spalt des Schiebers auf die Trommel gelangen können) und durch Vorziehen des Stiftes die Trommel in Rotation gesetzt, worauf letzterer sofort wieder zurückgestossen wird, damit die Trommel nach einer vollständigen Umdrehung arretirt wird. Am Schluss der Rotation wird der Schieber sofort wieder vorgezogen, der photographische Apparat von der Schiene abgehoben und in's Dunkelzimmer getragen, wo bei Rubinlicht der exponirte Streifen Bromsilberpapier von der Trommel abgenommen und entwickelt wird.

Zur Hervorrufung des Photogramms bediente ich mich einer jedes Mal frisch hergestellten Mischung von 100 Theilen einer Lösung von neutralem oxalsaurem Kali, 20 Theilen einer unterschwefligsauren Eisenoxydullösung[1]) und zwei Theilen Eisessig.

Sobald das Photogramm genügend entwickelt ist, wird dasselbe einige Male durch mit Eisessig leicht angesäuertes Wasser

---

[1]) Die erste Lösung hat folgende Zusammensetzung:

Kalii oxalici neutr. 500,0
Aq. destill. 1500,0

Die zweite:

Eisenvitriol 800,0
Destill. Wasser. 1200,0

Es bleibt bei diesem Mengenverhältniss der beiden Substanzen ein Theil des Eisenvitriols ungelöst. Man kann dann die Flasche längere Zeit immer wieder mit destillirtem Wasser nachfüllen ohne die Zusammensetzung zu ändern. Durch dieses Nachfüllen erzielt man den Vortheil, die Zersetzung der Flüssigkeit durch die darüber befindliche Luft zu verhindern oder wenigstens zu beschränken. Zu diesem Zwecke ist es empfehlenswerth, die Flasche jeweilen so stark zu füllen, dass gar keine Luft zurückbleibt, d. h. dass der Kork direct die Flüssigkeit berührt.

(ca. 1 : 500) durchgezogen und für ca. 1 Minute in das Fixirungsbad[1]) gelegt, herausgenommen und mit reinem Wasser ca. $^1/_2$—1 Stunde ausgewaschen und nachher getrocknet.

Das Bromsilberpapier war die „qualité B du papier au gélatinobromure d'argent" von D. Hutinet, Avenue Parmentier in Paris, welches in grossen breiten Rollen abgegeben wird und daher vorher im Dunkelzimmer bei rothem Licht in kleine Rollen von 3—4 cm Breite geschnitten oder zersägt werden musste.

Unmittelbar nach Abnahme des Plethysmographencylinders wurde jeweilen auf der nämlichen Seite das Sphygmogramm der Art. radialis aufgenommen und zwar vermittelst des Sphygmographen von *M. von Frey*, verfertigt von Mechaniker *Petzold* in Leipzig.

Nach diesen Bemerkungen über die Technik ist es nicht zu verhehlen, dass der Tachograph gegenüber dem Sphygmograph gewisse offenkundige Schattenseiten hat. Vor Allem braucht man für die Tachographie viel grössere, complicirtere Apparate und Einrichtungen. Ferner kann man den eigentlichen Versuch nicht überwachen, sowie allfällige Fehler nicht entdecken und vermeiden. Erst wenn man die photographische Entwicklung vorgenommen hat, kann man beurtheilen, ob der Versuch gut ausgefallen ist oder nicht. Ebenso kann die photographische Behandlung Schwierigkeiten verursachen, so dass ev. eine Curve, welche an und für sich gut ausgefallen wäre, verdorben wird. Es ist eben zum richtigen Gelingen so Vieles nothwendig, dass nur eine Bedingung nicht erfüllt zu sein braucht, um den ganzen Versuch misslingen zu lassen. Durch Uebung bringt man es aber bald so weit, dass von Seiten des Experimentators selten mehr Fehler vorkommen, viel eher von Seiten der Untersuchungsperson.

Alle Versuche wurden Nachmittags zwischen 3 und 6 Uhr angestellt und zwar wurden die meisten Patienten (ausgenommen ambulante Chlorosen) im Bett in's Untersuchungszimmer geschoben und bei liegender Position des Patienten der Plethysmographencylinder für den Versuch in wagrechte Stellung gebracht. Immer wurde grosse Sorgfalt darauf verwendet, dass sich der Cylinder bei der Athmung nicht bewegte und dass der eingeschlossene

---

[1]) Als Fixirungsflüssigkeit benützte ich die bekannte Lösung von
schwefligsaurem Natron 50,0
mit unterschwefligsaurem Natr. 200,0
Aq. destill. 1000,0.

Arm nicht Bewegungen in den Cylinder hinein oder aus demselben heraus machte. Dies geschah sowohl durch gehörige Lagerung des Cylinders, als auch durch passende Stellung des ganzen Armes. Bei Chlorosen dagegen wurden die Tachogramme bei hängendem Arm[1]) und sitzender Stellung der Patienten aufgenommen, weil bei dieser Methode am wenigsten Verschiebungen des Arms in den Cylinder hinein und heraus vorkommen können. Am besten wäre es natürlich gewesen, wenn alle Curven bei hängendem Arm hätten aufgenommen werden können; es war dies jedoch bei den meisten Patienten in Anbetracht ihres bettlägerigen Zustandes nicht wohl möglich.

Anfangs wurden die Tachogramme alle mit der rasch rotirenden Trommel aufgenommen, weil ich so die Einzelheiten des Pulsverlaufs besser zu erkennen hoffte. Bald nach Beginn der Untersuchungen zeigte es sich nun, dass allerdings die einzelne Pulswelle in ihren Details dabei besonders gut zu übersehen war, dass aber gerade bei Störungen oder Unregelmässigkeiten der Curve, wegen der geringen Zahl der wiedergegebenen Einzelpulse, sich durch Vergleichung derselben nicht mit Sicherheit constatiren liess, welches eigentlich die normalen und welches die entstellten Pulse waren. Ich benützte daher bald nur noch die langsame Rotation der Trommel, um so mehr als dabei die Tachogramme ebenso genau und wegen der längern Belichtung bedeutend schärfer wurden und weil je nach der Pulszahl der Versuchsperson 20—30 und noch mehr Pulse auf einen Streifen verzeichnet wurden, was nun ermöglichte, mit Bestimmtheit zu sagen: das ist ein gutes Tachogramm und dieses ein durch Unregelmässigkeiten entstelltes.

Täuschungen können bei regelmässig verlaufenden Strompulsen entstehen, wenn das Uhrwerk nicht vollkommen gleichmässig geht. Jede Beschleunigung desselben vermindert, jede Verzögerung vermehrt die Belichtung, und die Photographie ist so empfindlich, dass sich dies durch das Auftreten von hellen und dunklen Streifen in der Curve äussert. Das wäre nun kein grosser Nachtheil, wenn nicht an den Stellen, wo die dunklen Streifen liegen, auch die Curvenhöhe vermehrt würde, indem durch die länger dauernde Belichtung auch der obere lichtschwache Saum

[1]) Zum Schlusse habe ich auch hier einige Curven bei horizontal liegendem Arm aufgenommen. Das Nähere siehe beim Abschnitt „Chlorosen".

der Flamme im Photogramm zur Darstellung kommt. Es können also durch Unregelmässigkeiten im Gang des Uhrwerkes direct künstliche Zacken und Thäler in der Curve hervorgerufen werden. Man erkennt jedoch die Natur derartiger Zacken und Thäler leicht daran, dass dieselben an der Stelle der erwähnten dunklen und hellen Streifen liegen und dass diese Streifen auch in der Zeitmarkirung zur Geltung kommen.

Zum Schlusse sei noch bemerkt, dass bei den von mir gebrauchten Apparaten sowohl die sphygmo- als auch die tachographische Curve von links nach rechts gelesen werden muss.

— —

Bevor ich nun zu der Mittheilung meiner bei Circulationsstörungen erhaltenen Curven übergehe, theile ich noch das Tacho- und Sphygmogramm des Vorderarms resp. der Art. radialis eines normalen Individuums mit, wie es durch *J. von Kries* in seiner ersten Mittheilung über Tachographie angegeben wurde.

Was die Terminologie der Pulscurven betrifft, will ich gerade hier, um zu keinen Verwechslungen Anlass zu geben, die einzelnen typischen Erhebungen nach dem Vorschlage von *J. von Kries* benennen.

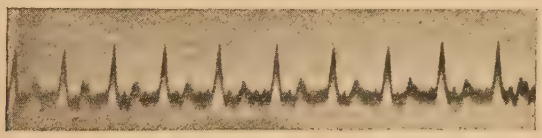



Normales Tachogramm des Vorderarmes und zugehöriges Sphygmogramm der Art. radialis nach *v. Kries*.

Als systolischen, primären, oder Hauptschlag bezeichnet man den ersten vom Herzen kommenden Anstoss, welcher sowohl den tastenden Finger, als auch die Pelotte und die Flamme hebt und sich in den Curven als rascher und erheblicher Anstieg auszeichnet. Im abfallenden Schenkel ist regelmässig eine zweite Erhebung oder Zacke mehr oder weniger deutlich von den andern

zu erkennen, welche in Zukunft Dicrotus oder Nebenschlag genannt werden soll. Diese beiden Maxima sind sowohl im Sphygmo- als auch im Tachogramm gewöhnlich mehr oder weniger deutlich ausgesprochen. Daneben können jedoch noch andere Erhebungen vorhanden sein und zwar werde ich mit *von Kries* für Erhebungen, welche zwischen Haupt- und Nebenschlag zu liegen kommen, die Bezeichnung Zwischenschlag und für Erhebungen, welche nach dem Dicrotus erscheinen, Nachschlag gebrauchen. Sowohl ein Zwischenschlag als auch ein Nachschlag ist in der hier reproducirten *v. Kries*'schen Figur zu erkennen.

Das von *J. von Kries* mitgetheilte Tachogramm des Vorderarms unterscheidet sich auf den ersten Blick vom zugehörigen Sphygmogramm, und zwar ist bei ersterem der Abfall nach dem ersten Anstieg ein viel rascherer als im Sphygmogramm und was noch viel wichtiger ist, ein stärkerer. Nach dieser tiefen Einsenkung erfolgt im Tachogramm in der reproducirten Figur nach Einschaltung eines kleinen Zwischenschlages ein neuer Anstieg zur Bildung der dikrotischen Erhebung; von da ist der Verlauf (abgesehen von den kleinen Nachschlägen) ein ziemlich horizontaler und der diastolische Theil der Curve liegt in der Regel höher als die Einsenkung. Im Sphygmogramm dagegen haben wir einen langsamern und gestrecktern Abfall, welchem die dikrote Erhebung als kleine Zacke aufsitzt. Die beiden Curven weichen also am meisten von einander ab im Anfang des herzdiastolischen Theils und in der Lage des Dicrotus im Verhältniss zum Hauptschlag.

Gestützt auf ausführliche Untersuchungen über die Art der Wellenbewegung in elastischen Schläuchen bei Durchleitung von Flüssigkeiten hat *von Kries* gezeigt: „dass das starke Sinken des Tachogramms unmittelbar hinter dem primären Gipfel, welches nicht von einem entsprechenden Sinken der Druckcurve (des Sphygmogramms) begleitet ist, auf eine periphere Reflexion hindeutet und zwar auf eine positive, d. h. eine solche, bei welcher der Wellenberg als Wellenberg reflectirt wird, wie es an verschlossenen Stellen stattfindet".

Auf die Theorie der Reflexion der Wellen im Gefässsysteme, kann ich hier nicht genauer eingehen, da mich dies zu weit führen würde; wo es nöthig ist, werde ich später bei Besprechung der einzelnen Curven das Wichtigste mittheilen.

B. Experimentelles.

Von den erhaltenen Tachogrammen boten viele nichts Charakteristisches dar oder enthielten Fehler, so dass sie nicht verwendet werden konnten.

Die guten und verwendbaren Curven stellte ich in vier Gruppen zusammen und theile nun von jeder Gruppe ein oder einige Tachogramme sammt dem zugehörigen Sphygmogramm mit, dieselben möglichst genau erläuternd, um nachher um so schneller über die Parallelfälle wegzugehen. Während die hier in Photogravüre reproducirten Curven mit fortlaufend römischen Zahlen bezeichnet sind, habe ich diejenigen Curven, auf welche zwar im Text speciell Bezug genommen wurde, die aber hier nicht reproducirt werden konnten, mit I* II* und I** II** etc. bezeichnet.

I. Fieberhafte Erkrankungen (meistens Pneumonieen sowie auch Typhen und Phthisen).
II. Nephritiden.
III. Herzfehler und Digitaliswirkung.
IV. Anaemieen, Leukaemieen und Chlorosen.

I. Tachogramme Fiebernder.

In dieser ersten Gruppe erhielt ich durchwegs schöne und typische Tachogramme, welche alle mehr oder weniger starken dikroten Charakter zeigen, ganz gleich wie auch die Druckpulse im Fieber dikrot gefunden werden. Ich habe bei acht Patienten zu wiederholten Malen Curven aufgenommen, bei Pneumonieen sowohl vor als auch nach der Krise.

1. Bigler. Pneumonie.

Kräftig gebauter Mann. Puls frequent, 120°; ziemlich schwer zu unterdrücken. An der Herzspitze der erste Ton etwas unrein, ebenso an der Tricuspidalis. An der Aorta und der Pulmonalis der zweite Ton hie und da gespalten. Keine Geräusche. Körpertemperatur 39,7°.

Von den 4 Tachogrammen des Patienten theile ich dasjenige vom 14./1. 1892 mit, (auf welches sich der oben angegebene Status bezieht) mit zugehörigem Sphygmogramm. [I.]

Beim Vergleich mit dem von *J. v. Kries* mitgetheilten normalen Tachogramm des Unterarms (vgl. p. 17) fällt sofort auf, dass der systolische Gipfel sehr rasch und hoch ansteigt, um ungefähr ebenso rasch unter den Beginn des Anstieges abzusinken, worauf ein zweiter, geringerer Anstieg mit nachfolgendem Abfall zur Bildung des kleinen Dicrotus erfolgt, welcher höher endet als die tiefe Einsenkung nach dem Hauptschlag. Wir haben also vom Mittelwerth der Geschwindigkeit aus ein sehr starkes Maximum, welchem sofort ein Minimum der Geschwindigkeit folgt, mit nachfolgender geringerer Zunahme und Wiederverminderung der Strömung, oder mit andern Worten eine starke stromläufige Welle, welche reflectirt das Geschwindigkeitsminimum und vom Herzen wiederum reflectirt als centrifugale Welle das zweite Maximum der Geschwindigkeit oder den Dicrotus erzeugt. Der Abstand des systolischen Gipfels vom dikroten beträgt im Mittel 4 mm[1]) und entspricht einem Zeitintervall von fast genau $^1/_3$ Secunde[2]).

Die Fortpflanzungsgeschwindigkeit der Pulswelle beträgt demnach ca. 6 m./sec., wenn der Weg vom Herzen bis zum 1. Reflexort an der Peripherie der Armarterien als 1 m. angenommen wird. In $^1/_3$ Secunde wird nämlich durch die Welle der Weg vom Plethysmographencylinder an die Peripherie und von da zum Herzen zurück und wiederum nach der Beobachtungsstelle zurückgelegt oder nach unserer Annahme 2 m. In einer Secunde werden daher 3×2 m. $= 6$ m. durchlaufen und es beträgt daher in unserm Fall gemäss unserer Voraussetzung die Fortpflanzungsgeschwindigkeit ca. 6 m/sec.

Wir haben nach dem Gesagten ein sehr starkes Schwanken um die mittlere, unbekannte Stromgeschwindigkeit. Dabei ist zu bemerken, dass solch grosse Tachogramme zu Stande kommen können auch bei geringer, absoluter Stromgeschwindigkeit und zwar hier gerade besonders leicht, weil geringe Stromgeschwindigkeit

---

[1]) Alle Curven sind in der Reproduction auf 2/3 verkleinert.

[2]) Da die Pulsfrequenz = 120, so dauert jeder Puls $^1/_2$ Secunde. Dies entspricht in der Curve einer Länge von 6 mm, 1 mm somit $= {}^1/_{12}$ Secunde und 4 mm $= {}^4/_{12}$ oder $^1/_3$ Secunde.

häufig mit niedrigem Blutdruck und somit auch mit geringer Fortpflanzungsgeschwindigkeit der Wellenbewegungen verbunden ist, so dass dann die positive stromläufige Welle Zeit hat sich gehörig zu entwickeln, bevor die rückläufige ankommt.

Die Frage, ob aus den am Tachogramm gemessenen Pulsgrössen ohne weiteres auf das Schlagvolumen, d. h. auf die während der Systole ausgeworfene Blutmenge geschlossen werden kann, ist nicht sicher zu entscheiden. Grosses Schlagvolumen mit vermehrter Pulsfrequenz (im Fieber) ist zwar etwas auffällig, aber da das hier nicht reproducirte Tachogramm nach der Entfieberung (am 19./2. 1892) [I**] bedeutend niedrigere Pulse darbietet, während die Differenz der Fortpflanzungsgeschwindigkeit nur eine geringe ist, so ist doch mit ziemlicher Sicherheit anzunehmen, dass wir im Fieber, trotz vermehrter Pulsfrequenz, grosse Schlagvolumina haben.

2. Enderli. Phthise.

Ziemlich kräftiger, junger Mann; Puls regelmässig, ziemlich kräftig und von guter Spannung.

Am 17./3. 1892 erhielt ich bei einer Körpertemperatur Enderli's von 38,6° und einem Puls von 96 ein dem von Bigler mitgetheilten, ganz ähnliches Tachogramm [II]. Die Fortpflanzungsgeschwindigkeit beträgt in demselben (ähnlich berechnet wie im vorigen Fall) ca. 7 m./sec.

Ein Tachogramm vom 24./3. [II**] weist bei wenig grösserer Fortpflanzungsgeschwindigkeit geringere Pulsgrössen auf, bietet also ähnliche Verhältnisse dar, wie Bigler nach der Krise.

3. Bei zwei Typhen, Neuenschwander und Krebs, beide mit Körpertemperaturen von 40°, besteht der Dicrotus aus zwei, dicht bei einander stehenden Gipfeln; sonst vollständige Uebereinstimmung mit Bigler, sowohl im Sphygmo- als auch im Tachogramm. [III** und IV**].

4. Von drei weitern Pneumonieen erwähne ich nur einige Besonderheiten.

Lauener. T. 39,5° ergiebt auffallend hohes, deutlich dikrotes Sphygmo- und Tachogramm. Drei Tage nach der Krise beide dem Normalen ziemlich entsprechend. [V** und VI**].

Bei Rupp und Flogertzi [VII** und VIII**] haben wir einen Tag nach der Krise im Tachogramm breitere und niedrigere, systolische Gipfel. Der Dicrotus ist dem Hauptschlag näher gerückt, also nach der Krise grössere Fortpflanzungsgeschwindigkeit.

Ich kann demnach zusammenfassend sagen, dass sich die Fiebercurven auszeichnen durch ihre Höhe und durch die deutliche Ausbildung der strom- und rückwärtsläufigen Welle, welch letztere das auffällige Stromgeschwindigkeitsminimum bewirkt und ferner durch die deutliche Dikrotie, welche durch das Fehlen der Zwischen- und Nachschläge zu Stande kommt. Das Fehlen derselben wird bedingt durch die Erschlaffung des Gefässsystemes und durch die geringe Fortpflanzungsgeschwindigkeit. Dieser Zustand dauert nach der Entfieberung noch einige Zeit an, wie es für die Sphygmogramme schon bekannt war. Dabei scheinen sich aber die Strompulse eher der Norm zu nähern als die Druckpulse.

Ob neben der Erschlaffung der Gefässe auch der Druck eine Rolle spielt, ist nicht sicher; mir scheint es sogar unwahrscheinlich, denn man müsste erwarten, dass der Druck ein g e r i n g e r ist, wenn wenig Reflexionen zu Stande kommen. Nun findet man aber häufig und speciell gerade bei Pneumonieen, volle und schwer unterdrückbare Pulse, was durch das einfache Befühlen des Pulses leicht gefunden werden kann. Aber auch Messungen mit dem Sphygmomanometer haben bekanntlich entgegen einer ältern Annahme im Fieber oft hohe Werthe für den Blutdruck ergeben. In der Litteratur sind für den Blutdruck während des Fiebers verschiedene Angaben vorhanden, sowohl hohe als auch niedrige Werthe. In neuerer Zeit nimmt man im allgemeinen im Fieber eher einen hohen Blutdruck an für nicht mit Herzschwäche complicirte Fälle.

Es sei hier noch erwähnt, dass meine Fiebercurven, speciell diejenige von Bigler vom 14./1. 1892 (vgl. Tachogramm I) eine auffällige Aehnlichkeit besitzen, mit dem von *J. v. Kries*[1]) mitgetheilten

[1]) Ueber ein neues Verfahren der Wellenbewegung des Blutes. Separatabzug aus dem Archiv für Anatomie und Physiologie. 1887. (Tafel VI. Fig. 3).

Tachogramm von einem 28jährigen Mann hoch am Oberschenkel. Offenbar spricht dies einigermaassen für unsere Deutung, wonach bei Bigler ein grosses Pulsvolumen vorlag.

Ferner ist noch auffällig, dass in den Tachogrammen Fiebernder nach meinen Befunden die Athembewegungen nicht zur Geltung kommen, sowie der Umstand, dass sich alle Fiebercurven auszeichnen durch vollständige Regelmässigkeit und Schönheit und doch hätte man gerade hier bei diesen schwerkranken Patienten, bei Vorhandensein von oft bedeutender Dyspnoë erwarten sollen, dass sie, infolge der Schwäche, Tremor und unwillkürliche Muskelbewegungen dargeboten hätten. Ich bin auf diesen Punkt schon hier zu sprechen gekommen, weil namentlich in den Tachogrammen von Chlorosen bedeutende Unregelmässigkeiten vorkommen, welche daran denken liessen, dass die tachographischen Curven durch Muskelzittern leicht entstellt werden können. Der Befund bei unsern schwerkranken, fiebernden Patienten spricht jedoch nicht gerade für diese Deutung.

II. Nephritiden.

Da im Sphygmogramm bei Nephritis bestimmte Eigenthümlichkeiten bekannt sind, so war zu erwarten, dass auch der Strompuls hier besondere Verhältnisse aufweisen werde. Aus diesem Grunde habe ich einige ausgesprochene Nephritiden zu meinen Versuchen herangezogen. Zwei Fälle wurden mehrfach untersucht und lieferten sehr schöne und typische Tachogramme; von den zwei andern habe ich theils wegen zu unregelmässiger Herzaction, theils wegen baldigen Austritts aus dem Spital, bloss je 2 Curven aufgenommen.

1. Zaugg. Nephritis.

Kräftiger, junger Mann, von mittlerer Grösse; macht einen schwerkranken Eindruck. Oedeme verschwunden. An der Mitralis ein systolisches Geräusch, ebenso an der Pulmonalis, daselbst der 2. Ton accentuirt, oft verdoppelt. Puls regelmässig, schwer zu unterdrücken.

Tachograph und Sphygmograph laufen fast gleich schnell. In beiden Curven (17./3. 1892) [III] fallen sofort die 3 deutlich

ausgesprochenen Gipfel auf und zwar stimmen die 3 ersten Gipfel des Sphygmogramms mit den 3 höchsten Zacken des Tachogramms überein und sind daher wegen der zeitlichen Coincidenz der Gipfel im Tacho- und Sphygmogramm alle als stromläufige Wellen aufzufassen, welche sich nach der Ausmessung im Intervallen von ca. 0,16 Secunden folgen. Mitunter kann man im gleichen Abstande noch eine 4. Welle nachweisen. Der zweite Gipfel muss als Dicrotus aufgefasst werden und die gleichmässig abnehmende Höhe der Zacken des Tachogramms, sowie die Wiederholung nach 0,16 Sec. machen es wahrscheinlich, dass es Wiederholungen der systolischen Welle sind, welche hauptsächlich durch Reibung, aber auch durch Interferenz abgeschwächt wird.

Wenn wir voraussetzen, dass die Reflexion an der Aortenklappe und in der Peripherie der Hand zu Stande kommt, so finden wir unter der gleichen Voraussetzung wie bei den Fieberpatienten Bigler und Enderli (vgl. pag. 19 ff.) eine Fortpflanzungsgeschwindigkeit von ca. 12 m./sec., welcher Werth bei Nephritis schon beobachtet worden ist (11—12—13 m./sec. Grunmach[1]).

Derselbe Fall zeigt 15 Tage vorher bei leichtem Fieber und etwa doppelt so frequentem Puls ebenfalls einen dreitheiligen Rhythmus und zwar folgen hier im Tacho- und Sphygmogramm [IX**] die Wellen in einem Abstande von 0,28 Secunden, was unter den gleichen Bedingungen wie oben, einer Fortpflanzungsgeschwindigkeit von 7,2 m./sec. entspricht. Wegen dieser geringen Fortpflanzungsgeschwindigkeit wird die dritte Welle durch das Eintreten einer neuen Systole etwas gestört. Ferner haben wir es am 2./3. 1892 nicht mit einfachen Wellen zu thun, sondern jeder Welle folgt ein Nachschlag, welcher ebenfalls von einer stromläufigen Welle herrühren muss, welche als sogenannte kurzläufige Welle[2]) aufzufassen ist.

Ganz ähnliche Tachogramme lieferte

---

[1]) Citirt nach *von Frey*. Die Untersuchung des Pulses. Berlin. J. Springer. 1892. pag. 139.

[2]) Unter einer kurzläufigen Welle verstehe ich eine Welle, welche von einem dem Herzen nahegelegenem Gefässgebiet reflectirt wird und daher einen kürzern Weg zurückzulegen braucht, um mit dem Tachographen beobachtet zu werden, als eine Welle, die aus einem weit abgelegenen Gefässgebiet zurückkehrt.

2. Boichat. Nephritis.

Junger, mässig stark gebauter Mann. Puls regelmässig, von normaler Frequenz, gespannt. An der Herzspitze der 1. Ton dumpf, der 2. Ton accentuirt. Neben dem 2. Aortenton hört man ein ganz schwaches diastolisches Geräusch, welches über der Mitte des Sternums sehr deutlich ist und von oben nach unten an Stärke zunimmt. Nach der Tricuspidalis zu verschwindet das Geräusch sehr rasch.

Im Tachogramm vom 27./4. [IV] haben wir zunächst wiederum deutlich drei hervorstechende Wellenzüge, sowohl im Sphygmo- als auch im Tachogramm; in letzterm jedoch folgen noch zwei Wellenzüge von wenig geringerer Höhe nach. Die 3 ersten Zacken des Tachogramms sind fast gleich hoch. Wir haben auch hier grosse Fortpflanzungsgeschwindigkeit und hohen Druck, welche kurz und rasch verlaufende Wellen bedingen, die sich durch Reibung und Interferenz allmälig abschwächen.

Ein Tachogramm [X**] vom gleichen, nun uraemisch gewordenen Patienten zeigt wiederum die 3 typischen Zacken, welche sich gegenüber der frühern Curve noch etwas genähert haben; es folgt ihnen eine ausgesprochene Zacke ungefähr in der Mitte zwischen der 3. Hauptzacke und der 1. Zacke des nächstfolgenden Pulses nach. Auch das Sphygmogramm giebt eine 4. schwache, aber regelmässig auftretende Erhebung in etwas grösserem Abstande an.

Alle Tachogramme von Boichat zeigen in geringem Grade den Einfluss der Athmung auf die Strompulse an.

3. Liechti. Bleinephritis.

52jähriger, kräftig gebauter und gut genährter Mann. Herztöne rein; der 2. Aortenton etwas accentuirt. Puls regelmässig, stark hebend, kräftig, von starker Spannung. Arterie stark geschlängelt, rigide anzufühlen. Patient lieferte Curven [XI**], welche ähnlich zu deuten sind, wie diejenigen von Zaugg.

4. Bühler. Chronische Nephritis.

Grosse, magere Frau. Athmung etwas frequent, Spitzenstoss etwas verbreitert, keine Geräusche; 2. Aortenton etwas accentuirt. Puls frequent (kein Fieber), unregelmässig, hie und da aussetzend, Spannung mässig. Allgemeine Schwäche, schlechtes Aussehen; keine Oedeme.

Dieser Fall ergiebt anfänglich unregelmässige, für Nephritis nicht typische Tachogramme [XII**] (systolische Erhebung einfach, nicht mit dem 3 theiligen Rhythmus, die secundären Zacken unregelmässig). Wegen der Unregelmässigkeit des Pulses lassen sich keine Schlüsse ziehen. Nach Gebrauch von Digitalinum verum wird der Puls besser, bleibt jedoch noch immer unregelmässig.

Das Tachogramm [XIII**] 10 Tage später (bei Digitaliswirkung) ist bedeutend regelmässiger und lässt nun den 3 theiligen Rhythmus erkennen.

Aus den mitgetheilten Tachogrammen ist ersichtlich, dass bei Nephritiden ganz bestimmte Strömungsverhältnisse vorhanden sein müssen. Wir haben einen periodischen Wechsel der Geschwindigkeit, welcher dadurch bedingt ist, dass wegen der grossen Fortpflanzungsgeschwindigkeit die arterielle Blutwelle mehrmals den Weg vom Herzen zum Reflexionsort hin- und zurücklaufen kann und zwar geschieht dies 3—4 Mal in deutlicher Weise, ehe dieselbe durch Reibung und Interferenz undeutlich wird oder erlischt. Die starke Absetzung der Gipfel wird in unsern Fällen noch dadurch begünstigt, dass wir z. B. bei Zaugg (Tachogramm III) einen langsamen Puls haben, so dass die reflectirten Wellen voll zur Entwicklung kommen können, resp. nicht durch den folgenden Hauptgipfel gestört werden. Im uraemischen Stadium tritt keine wesentliche Veränderung des Tachogramms auf.

III. Circulationsstörungen und Digitaliswirkung.

Während die Befunde bei Fiebernden und Nephritiden verhältnissmässig leicht zu erklären waren, zeigen die Curven, bei Herzfehlern, überhaupt bei Circulationstörungen, nicht mehr so einfache Verhältnisse. Man konnte allerdings voraussehen, dass hier infolge der unregelmässigen Herzaction das Bild stark entstellt und dadurch das Verständniss für dasselbe bedeutend erschwert, vielleicht sogar unmöglich gemacht werden musste.

Ferner liess sich voraussagen, dass das häufige Vorhandensein von Venenpuls, (positivem und negativem), bei Herzfehlern die Stromcurve modificiren musste; denn man braucht bloss zu bedenken,

dass der Strompuls den Ueberschuss der arteriellen Stromstärke über die venöse darstellt, um zu ersehen, dass der periodische Wechsel des venösen Blutstromes auf die arterielle Blutwelle zurückwirken muss. Wie früher gesagt wurde, ist die venöse Stromstärke zwar unbekannt, aber unter normalen Verhältnissen von annähernd constanter Höhe, so dass also der Strompuls die Differenz der arteriellen und der mittleren venösen Stromstärke bedeutet. Bei Vorhandensein von Venenpuls ist die venöse Geschwindigkeit rhythmisch wechselnd und zwar offenbar nicht nur in den Halsvenen, wo die Beschleunigung leicht sichtbar ist, sondern aus dem gleichen Grunde auch in den Armvenen, wo die Erscheinung wegen der tiefen Lage der grössern Gefässstämme nicht direct gesehen werden kann. Es ist leicht begreiflich, dass in der Phase der Verlangsamung des venösen Blutstromes die Differenz grösser und umgekehrt in der Phase der Beschleunigung kleiner ausfallen muss. Da aber der zeitliche Verlauf der venösen Stromstärke bei vorhandenem Venenpuls unbekannt ist, so ist es leider unmöglich zu sagen, welche Veränderungen das Tachogramm durch den Venenpuls erfährt.

Weitere Störungen der Tachogramme werden bei Herzfehlern herbeigeführt durch die Athmung. Es kommt dies, wie unsere Curven beweisen, bei normalen Circulationsverhältnissen weniger in Betracht, als bei Circulationsstörungen und zwar wahrscheinlich desshalb, weil der Einfluss der respiratorischen Druckschwankungen im Thorax bei bestehender Venenstauung sich auf die Venen deutlicher geltend macht. Die respiratorischen Störungen des Tachogramms sind um so schwerer einer Deutung zugänglich, weil sich die Respiration im allgemeinen bei jedem Athemzuge gegen die Phase der Pulscurve verschiebt.

Nach diesen vorläufigen Bemerkungen mögen nun einige Beispiele folgen. Zur Verfügung stehen mir mehrfache Curven von acht Herzfehlern, und ein Fall von Emphysem, mit gestörter Circulation. Der Uebersicht halber habe ich die übereinstimmenden Tachogramme in Gruppen zusammengestellt.

1. Gruppe.

Zuerst theile ich drei Fälle mit, welche eine bestimmte Eigenthümlichkeit im Tachogramm dargeboten haben, nämlich einen praesystolischen Schlag oder einen Vorschlag.

1. Zingg. Aorten- und Mitralinsufficienz.

40jährige, kleine, schlecht genährte Frau. Herzdämpfung vergrössert. Systolisches Geräusch an der Spitze, nimmt gegen die Basis zu ab. An der Aorta ebenfalls ein systolisches Gesräusch, welches nach unten zu abnimmt. Beide Geräusche sind ziemlich stark und von verschiedenem Charakter. Der Puls ist regelmässig, von mittlerer Spannung, 64. Respiration 24.

Patientin hatte schon vorher Digitalis und Coffein erhalten; Befinden ordentlich; kein Venenpuls. Ein Tachogramm vom 15./1. [XIV**] ist noch etwas unregelmässig und sehr niedrig; im allgemeinen aber ziemlich ähnlich demjenigen 10 Tage später (25./1. 92,) [V], wo sich durch weitere Digitalisdarreichung die Circulationsverhältnisse gebessert hatten. Das Tachogramm ist hier [V] mit rascher Rotation der Trommel geschrieben, was ich besonders bemerke, da die Zeitmarkirung schlecht gelang und desshalb nicht reproducirt wurde. Dem Hauptschlag folgen mehrere starke Schläge, welche auch im Sphygmogramm auftreten. Wir haben es hier mit sehr starken und ungleichzeitigen Reflexionen zu thun, so dass im Sphygmogramm der Dicrotus undeutlich ist, ja fast fehlt. Auffällig ist im Tachogramm die deutliche Erhebung direct vor dem Hauptschlage, ein sog. Vorschlag oder praesystolischer Schlag. Derselbe findet sich auch bei den zwei folgenden Fällen. Im Sphygmogramm ist der aufsteigende Schenkel eigenthümlich bucklig, so dass anzunehmen ist, dass dieser Buckel dem praesystolischen Schlag des Tachogramms entspricht.

2. Moser. Mitralinsufficienz und Emphysem.

70jährige, ziemlich kleine Patientin, mit ordentlichem Ernährungszustande. Etwas Arteriosklerose; keine Oedeme. Befinden ordentlich. An der Herzspitze ein lautes systolisches Geräusch; zweiter Pulmonalton nicht deutlich accentuirt.

Das ebenfalls mit rascher Rotation aufgenommene Tachogramm vom 16./1. 92 [VI] vor Digitalisgebrauch zeigt grosse Aehnlichkeit mit demjenigen von Zingg 25./1. [V]; systolischer Gipfel mit Vorschlag und mehrfachen starken Nachschlägen. Die Descensionslinie des Sphygmogramms zeigt ebenfalls starke Unregelmässigkeiten und ein Dicrotus ist nicht sicher zu erkennen. Der aufsteigende Schenkel dagegen zeigt keine Eigenthümlichkeiten, höchstens dass er nicht besonders steil ist.

3. Räber. Mitralinsufficienz und -Stenose.

Kleine, blasse, 49jährige Frau. Herzdämpfung vergrössert; an der Herzspitze ein deutliches praesystolisches und ein schwächeres systolisches Geräuch. Maximum des systolischen Geräusches im dritten linken Intercostalraum. An der Tricuspidalis sind beide Geräusche schwach zu hören; an der Aorta ist das praesystolische Geräusch nur schwach, das systolische dagegen etwas stärker. An der Pulmonalis sind beide Geräusche etwas stärker als an der Aorta. Zweiter Ton etwas verstärkt, unrein, zuweilen etwas gespalten. Negativer Venenpuls. Puls regelmässig, etwas frequent, leicht zu unterdrücken. Deutliche Cyanose, Respiration 32.

Ein Tachogramm [XV**] vor Digitaliswirkung ist von stark unregelmässiger Gestalt, trotz annähernd regelmässiger Schlagfolge, mit deutlichem Vorschlag und Athemschwankungen; die systolischen Gipfel sind breit, zum Theil schwer zu erkennen.

Nach Digitaliswirkung [XVI**] sind die systolischen Gipfel immer noch breit mit praesystolischem Schlag; dagegen sind die starken Nachschläge fast verschwunden, sowie auch die Athemschwankungen.

Was nun den systolischen Vorschlag betrifft, so ist schwer zu sagen, wodurch derselbe hervorgerufen wird. Es können verschiedene Möglichkeiten in Betracht kommen. Derselbe kann entweder bedingt sein durch einen centrifugalen oder centripetalen Venenpuls, oder durch eine absatzweise Contraction des linken Ventrikels, oder er kann in einer Weise, die ich nachher besprechen werde, mit der Existenz einer Mitralinsufficienz zusammenhängen.

Die Annahme, dass es sich beim Vorschlag um eine spät anlangende, reflectirte Welle handelt, ist abzulehnen, weil dieser Vorschlag bedeutend höher ist, als die früher reflectirten Wellen und fast ebenso hoch wie die erste reflectirte. Es müsste denn eine auffällige Summation spät reflectirter Wellen vorliegen. Der Umstand, dass ich den praesystolischen Schlag auch bei Individuen ohne sichtbaren Venenpuls gefunden habe, spricht nicht absolut dagegen, dass der praesystolische Schlag durch den Venenpuls bedingt sein könnte; denn es kann vielleicht Venenpuls vorhanden sein, ohne dass wir im Stande sind, denselben wahrzunehmen, z. B. bei fetten Individuen. Ueberhaupt ist es oft ziemlich schwer

über das Vorhandensein von Venenpuls sicher zu entscheiden. Es sei übrigens bemerkt, dass angenommen werden muss, dass ein geringgradiger, negativer (centripetaler) Venenpuls auch da, wo man ihn nicht mit dem Auge erkennt, als physiologische Erscheinung constant vorkommt, so dass es sich nur um graduelle Differenzen handelt.

Eine absatzweise Contraction des Ventrikels und eine dadurch bedingte absatzweise Steigerung des Druckes und der arteriellen Strömungsgeschwindigkeit ist bis jetzt nicht bekannt, könnte jedoch bei pathologischen Fällen, speciell bei Herzfehlern oder Erkrankungen der Herzmusculatur, vorkommen.

Da ich den praesystolischen Schlag bei meinen Untersuchungen nur bei Mitralfehlern fand, so ist auch an die Möglichkeit des Zurückfliessens von Blut aus dem linken Ventrikel in den linken Vorhof zu denken. Dabei müsste man annehmen, dass zuerst eine gewisse Ausflussgeschwindigkeit des Blutes aus dem Herzen in die Aorta zu Stande kommt, welche dann in dem Momente etwas abnimmt, wo die Mitralklappe dem Ventrikeldruck nachgiebt und Blut rückwärts entweichen lässt. Dieses Zurückströmen wird zu einer Abnahme des Druckes und der Stromstärke führen, welche das Tachogramm als kleine Einsenkung im aufsteigenden Schenkel des Pulsbildes angeben muss. Der weitere Verlauf der Contraction würde im übrigen normal bleiben, da doch die grössere Menge Blut in die Aorta geworfen wird. Wir hätten also gewissermaassen eine Unterbrechung im normalen Druck- und Geschwindigkeitsverlauf in der Aorta, welche uns das Tachogramm in besagter Weise angeben muss. Bei dieser Annahme ist es allerdings auffällig, dass sich die praesystolische Zacke nicht auch im Sphygmogramm verräth (ausser bei Zingg, Curve V): es wäre aber denkbar, dass dieselbe daselbst nur desshalb nicht erkennbar ist, weil der aufsteigende Schenkel im Sphygmogramm nahezu senkrecht ansteigt. Da ich diese Erklärung des praesystolischen Schlages vorläufig nicht als bewiesen ansehen kann, und derselbe ebenso gut durch den Venenpuls bedingt sein könnte, so muss ich es dahingestellt lassen, ob und in wie weit der praesystolische Schlag des Tachogramms zur Diagnose der Mitralinsufficienzen verwerthet werden kann.

Der praesystolische Schlag kann unter zu Grundelegung der soeben gegebenen Erklärung nur zu Stande kommen, wenn die

Mitralis erst dann insufficient wird, nachdem die Blutmasse schon eine bestimmte Beschleunigung erhalten hat. Ist die Klappe von Anfang der Contraction an insufficient, so hätte man den systolichen Vorschlag nicht zu erwarten. Welches von den beiden Verhältnissen der Norm entspricht, ist schwer zu sagen; es können ganz gut beide vorkommen und dann hätten wir in einem Fall einen praesystolischen Schlag zu erwarten und im andern nicht.

Zum Schluss sei noch bemerkt, dass der Vorschlag vermuthlich nur aus Tachogrammen mit rascher Rotation der Trommel sicher wahrzunehmen ist, wenigstens habe ich denselben in Curven mit langsamer Umdrehung der Trommel nicht deutlich genug gefunden.

2. Gruppe.

Die Tachogramme dieser Gruppe weisen keinen praesystolischen Schlag auf und haben mehr dikroten Charakter.

1. Zweiacker. Mitral- und zeitweise vorübergehende relative Tricuspidalinsufficienz.

Mittelgrosser, 23jähriger Mann, von schwerkrankem Aussehen. Gesicht stark cyanotisch. Abdomen stark aufgetrieben; Haut desselben und der Beine stark ödematös. Temperatur normal, Respiration etwas beschleunigt, keuchend. Puls frequent, schwach, die Einzelpulse ungleich, dagegen keine ausgesprochene Unregelmässigkeit im Rhythmus; Spannung gering. Negativer Venenpuls. Herztöne an der Spitze schwach, dumpf, daneben ein ganz schwaches systolisches Geräusch. An der Aorta und Pulmonalis beide Töne schwach und dumpf, keine Geräusche.

Das erste Tachogramm [XVII**] vom 17./2. 1892 ist ganz niedrig, mit undeutlichen Zacken; die Einzelpulse sind nicht sicher zu erkennen, ähnlich dem später anzuführenden Tachogramm [VIII] von Fahrni, nur noch niedriger als dieses und mit deutlich ausgeprägten Athemschwankungen.

25./2. 1894. Patient hat seit vier Tagen Digitalis bekommen, Dyspnoë und Cyanose geringer; Puls besser. Der zweite Ton an der Spitze verdoppelt. Geräusche nicht mehr deutlich zu hören.

Tachogramm und Sphygmogramm [VII] zeigen beide deutliche Dikrotie; keine Zwischen- oder Nachschläge, dagegen Dicrotus ziemlich breit.

Die Oedeme nehmen unter Digitaliswirkung ab, so dass das Körpergewicht in kurzer Zeit um 10 Kg. zurückgeht. Der Puls wird gut, regelmässig, von mittlerer Spannung. Ascites immer noch etwas vorhanden. Am Herze keine Geräusche mehr. Venenpuls immer noch sichtbar.

16./3. Tachogramm und Sphygmogramm [XVIII**] wieder deutlich dikrot, im Tachogramm Dicrotus aus zwei Erhebungen bestehend.

Ein ferneres Tachogramm [XIX**] weicht vom vorigen nur insofern ab, als der Dicrotus etwas höher ist, was wohl durch die Summation der beiden Gipfel zu Stande gekommen ist, welche in den meisten Pulsen zu einem verschmolzen sind.

2. Fabrni. Mitralinsufficienz.

47jähriger, kräftig gebauter und gut genährter Mann; macht den Eindruck eines Schwerkranken; nimmt im Bett sitzende Stellung ein; starke Dyspnoë. Puls unregelmässig, die Pulswelle klein, oft kaum zu fühlen, oft höher. Zahl der Pulsschläge nicht genau zu bestimmen; die Frequenz scheint aber gesteigert, ca. 120, Druck sehr gering, Arterien nicht atheromatös. Oedem der untern Extremitäten, Genitalien und der Bauch- und Rückenhaut bis zur Höhe der Mammilla. Starke Cyanose. Ziemlich starker Ascites. Halsgefässe stark gefüllt, kein sichtbarer Venenpuls. Carotis stark und unregelmässig pulsirend.

Herz: An der Spitze der erste Ton schwach, oft kaum hörbar, daneben ein deutliches Geräusch, welches gegen die Mammilla hin lauter wird; Maximum im fünften Intercostalraum, innerhalb der Mammillarlinie. An der Basis Töne nur schwach, dumpf, keine Geräusche.

Das Tachogramm vom 8./2. 1892 (rasche Rotation) [VIII] besteht aus einer Folge von unregelmässigen Zacken, welche die Einzelpulse nicht erkennen lassen; die Höhe der Zacken ist eine mittlere. Das Sphygmogramm war fast gar nicht zu erhalten und zeigt oft kaum erkennbare Erhebungen, wie es auch wegen des ganz schlechten Pulses nicht anders zu erwarten war.

Tags darauf erhält Patient Digitalis, 6 Tage lang, worauf die Herzaction regelmässiger wird. An der Spitze das systolische Geräusch noch immer hörbar. Oedeme geringer. Puls immer noch schwierig zu zählen. Am 16. 2. sind die Oedeme nur noch gering.

Am 20./2. wird wieder Digitalis gegeben, und ein Tachogramm [XX**] vom 24./2. zeigt zwar noch die unregelmässige Pulsfolge. Die Einzelpulse sind nun erkenntlich, bieten jedoch nach dem breiten Hauptschlag nichts Auffälliges dar. Das Tachogramm gleicht vollständig demjenigen von Zweiacker vom 25./2. [VII], nur ist ersteres noch etwas höher.

Die ersten Tage im März nun ist Patient wieder sehr schlecht; der Puls ist sehr unregelmässig, nicht zählbar. Zuerst wird Digitalis und nachher Digitalinum verum gereicht, so dass am 14./3. die Herzmittel ausgesetzt werden können.

Am 16./3. ist die Herzaction immer noch unregelmässig, ungleich kräftig; schwächere und stärkere Pulse wechseln mit einander ab. Ein nunmehr aufgenommenes Tachogramm [IX] vom 24./3. verhält sich ähnlich wie dasjenige vom 24./2., nur dass nach dem Nebenschlag noch einige kleine Erhebungen auftreten. Das Sphygmogramm sowohl vom 24./2., als auch dasjenige vom 16./3. ist dikrot, jedoch beide weniger deutlich als bei Zweiacker am 25./2.

3. Gruppe.

Die Tachogramme dieser Gruppe besitzen vor Digitaliswirkung grosse Aehnlichkeit mit den später folgenden Tachogrammen bei Chlorosen.

1. Kähr. Mitralinsufficienz.

40jährige, etwas kleine, schwächliche Frau. Geringe Cyanose und Dyspnoë. An den untern Extremitäten etwas Oedem. Puls beschleunigt, unregelmässig, klein. Halsvenen stark gefüllt, zeigen nur schwache Pulsation.

Herz: An der Spitze der erste Ton schwach, daneben ein deutliches Geräusch. Aorta: Töne normal, ein systolisches Geräusch, schwächer als an der Herzspitze, sowie ein deutliches, rauhes, diastolisches Geräusch; das letztere ist auf dem Corpus sterni deutlich zu hören und endet hier in ein schwaches musikalisches Pfeifen. Tricuspidalis: Töne schwach und dumpf, daneben das systolische Geräusch nur schwach, der zweite Ton etwas stärker als der erste. An der Pulmonalis dasselbe wie an der Aorta, nur der zweite Ton etwas stärker. Thrombose in der Vena jugularis interna.

Ein Tachogramm vom 17./1. [XXXI**] ist zu niedrig und zu unregelmässig, um die Einzelpulse erkennen zu lassen, während hier die Athemschwankungen weniger störend wirken, als beim nächsten Tachogramm.

Nach Digitalis- und Strophantusgebrauch bleibt zwar der Puls noch unregelmässig, wird aber etwas kräftiger. Ferner besteht noch ziemlich starke Dyspnoë; die Oedeme dagegen haben etwas abgenommen.

Das Tachogramm vom 2./3. [X] lässt nun die Einzelpulse ziemlich erkennen, ist jedoch noch zu unregelmässig und durch die Athemschwankungen zu stark entstellt, als dass sich viel darüber aussagen liesse; nur scheinen ziemlich viel secundäre Erhebungen vorzukommen, so dass eine grosse Aehnlichkeit mit den Tachogrammen bei Chlorosen besteht. Das Sphygmogramm ist sehr niedrig.

Am 24./3. ist die Herzaction immer noch unregelmässig, dagegen bereits ziemlich kräftig. Das Oedem der untern Extremitäten ist immer noch vorhanden, die Dyspnoë ist geringer. Patientin hatte inzwischen längere Zeit Digitalis und Strophantus erhalten.

Das Tachogramm [XI] von diesem Tage verläuft vollkommen gerade, ohne jede Andeutung von Athemschwankungen. Die Einzelpulse sind deutlich ausgeprägt, jedoch von verschiedener Höhe. Ferner lassen sich noch zwei deutliche secundäre Erhebungen unterscheiden, von denen vermuthlich die zweite dem Dicrotus entspricht. Das Sphygmogramm ist ebenfalls viel höher und regelmässiger geworden, als am 2./3. Der Gipfel desselben ist ziemlich breit und die höhern Pulse sind durch Schleuderung etwas entstellt.

Ganz die gleichen Tachogramme liefert:

2. Klossner. Emphysem und Mitralinsufficienz.

Ziemlich starke exspiratorische Dyspnoë; Puls unregelmässig, ungleich kräftig, ziemlich frequent, nicht sicher zu zählen; ca. 100; Spannung etwas gering. Arterie geschlängelt, nicht besonders rigide anzufühlen. Halsvenen stark gefüllt, deutlich pulsirend. An der Herzspitze neben dem ersten, schwachen Ton, ein mässig lautes systolisches Geräusch, welches nach allen Ostien zu rasch abnimmt; der zweite Ton hie und da hörbar. An der Aorta und Pulmonalis neben dem deutlich hörbaren ersten Ton, ein kurzes,

schwaches, systolisches Geräusch; der zweite Ton an der Pulmonalis etwas stärker als an der Aorta. Ziemlich starkes Oedem der untern Extremitäten und der Unterbauchgegend; Hydrothorax.

Das Tachogramm vom 4./3. 1892 [XII] ist sehr unregelmässig, mit vielen Zacken, ohne dass man die Einzelpulse sicher herausfinden könnte. Das Sphygmogramm war sehr schwierig aufzunehmen, ist ganz klein und unregelmässig; beide entsprechend den Curven von Kähr am 2./3. 1892 [Tachogramm X].

Patient bekommt vom 5.—13./3 Digitalinum verum. Der Puls bessert sich allmälig, die Oedeme werden geringer und der Hydrothorax nimmt ab. Diurese gut; Allgemeinbefinden besser. Puls zwar immer noch etwas unregelmässig, ziemlich leicht zu unterdrücken.

Das Tachogramm vom 16./3. [XIII] zeigt zwar immer noch die unregelmässige Pulsfolge, nähert sich jedoch den normalen, ganz gleich, wie auch das Sphygmogramm. Die Athemschwankungen sind vollständig verschwunden, ganz gleich wie auch bei Kähr nach Digitalisdarreichung. In Betreff der Einzelheiten kann auf das bei Tachogramm Kähr vom 24./3. [Fig. XI] Angeführte verwiesen werden, mit welchem eine grosse Aehnlichkeit besteht.

4. Gruppe.

Die bisher mitgetheilten Fälle betrafen lauter Fehler der Mitralis; nun hatte ich aber auch Gelegenheit, zwei Patienten mit Fehlern der Aorta zu untersuchen. Leider war der eine Fall, wie er auf die Klinik kam, bereits in extremis. Das Tachogramm von diesem Patienten ist durch dessen Unruhe stark gestört, so dass es sich nicht lohnt, dasselbe mitzutheilen. Ein Sphygmogramm war überhaupt nicht erhältlich, sowohl wegen der Unruhe des Patienten, als auch wegen des schlechten Pulses. Der Exitus erfolgte noch den gleichen Abend.

Der **2.** Fall. Walther, Aorteninsufficienz bot folgenden Status dar:

Junge Frau von schwerkrankem Aussehen. Puls regelmässig; Pulswelle hoch, aber nicht deutlich celer. Spannung eine mittlere. Deutlicher Capillarpuls. Die kleinen Arterien der Extremitäten auffallend leicht zu fühlen. Ueber den Carotiden leichtes, sys-

tolisches Schwirren fühlbar. Starke Dyspnoë; keine Oedeme; kein Venenpuls. Linke untere Thoraxparthie stark gewölbt. Starke Pulsationen nach unten und aussen von der Mammilla; grösste Intensität im sechsten und siebenten Intercostalraum. Schwirren über dem Herzen nicht fühlbar. Dorsalwirbelsäule nach rechts skoliotisch. Herzdämpfung bedeutend vergrössert nach links 19 cm von der Mittellinie. An der Spitze ein weiches systolisches Geräusch. Ueber dem untern Sternalende ein systolisches Geräusch und ebenso ein deutliches diastolisches; Töne hörbar. Von da nach oben wird das diastolische Geräusch rasch stärker, so dass es am Sternalansatz der linken vierten Rippe am deutlichsten zu hören ist; nach links unten nimmt seine Intensität rasch ab. Ueber der Aorta, an Stelle des ersten Tones, ein lautes systolisches Geräusch, und ein schwächeres diastolisches an Stelle des zweiten Tones. An der Pulmonalis ein schwaches, systolisches Geräusch, und ein diastolisches neben dem schwachen zweiten Ton hörbar. Diurese spärlich.

Im Tachogramm [XIV] wechseln ein grosser und ein kleiner Puls mit einander ab und zwar ist auffällig, dass nach den grossen Pulsen das erste Minimum nur wenig ausgeprägt ist, dagegen nach den kleinen Pulsen besser. Secundäre Erhebungen lassen sich nach den kleinen Pulsen drei unterscheiden, nach den grossen dagegen nur zwei mit Sicherheit. Das Sphygmogramm ist nicht typisch für Aorteninsufficienz, die Pulse sind zwar gross, aber nicht celer. Da dasselbe nicht typisch ist, verzichte ich auf eine Erklärung des allerdings etwas auffälligen Tachogramms.

Es kommt ferner noch der Umstand hinzu, dass Patientin, wie ich später aus der Krankengeschichte ersah, eine Abendtemperatur von 38,5° bot, und es daher ganz gut möglich ist, dass das Tachogramm durch das zwar nicht bedeutende Fieber einige Veränderungen erlitten hat, um so mehr, als eine gewisse Aehnlichkeit mit den Fiebertachogrammen nicht zu verkennen ist. Diese Temperatur würde nun allerdings sonst genügen, um im Sphygmogramm einen deutlichen Dicrotus zu erzeugen; dies ist jedoch hier nicht der Fall und aus diesem Grunde theile ich dennoch das Tachogramm mit aller Reserve mit, weil es das einzige ist, welches einen Fehler der Aorta betrifft.

Wie die Tachogramme bei Individuen mit gestörter Circulation zeigen, ist der Tachograph ein viel feinerer Indicator als der Sphygmograph, weil die Unregelmässigkeiten des Strompulses viel auffälliger sind, als beim Druckpuls. Bei letzterem war es immer auffällig, dass trotz hochgradig gestörter Circulation, derselbe oft annähernd normal ausfiel. Das Tachogramm dagegen liefert bei Circulationsstörungen gegenüber der Norm ganz auffällige und unregelmässige Curven, sodass wir im Sphygmogramm eine regelmässige Pulsfolge haben können, während das Tachogramm eine vollkommen unregelmässige Curve aufweist (vgl. z. B. Fig. V und VI).

Bei Circulationsstöruugen sind nach unseren Befunden fast alle Zacken des Tachogramms von gleicher Höhe, so dass der Hauptschlag oder der Einzelpuls oft schwer zu unterscheiden ist. Diese Unregelmässigkeiten sind bedingt sowohl durch die Athmung als auch durch Venenpuls, welche beide auf den Sphygmographen keinen oder nur einen geringen Einfluss ausüben. Es ist das Tachogramm viel ausdrucksvoller und den wirklichen Verhältnissen der Circulationsstörung besser entsprechend, und es steht bei weiteren Untersuchungen zu erwarten, dass gerade für klinische Zwecke der Tachograph gute Dienste leisten wird. Mein Untersuchungsmaterial ist zu gering, um zu entscheiden, ob gewisse klinische Arten von Circulationsstörungen bestimmte, charakteristische Tachogramme darbieten. Weitere Untersuchungen müssten zeigen, ob der bei Mitralfehlern angegebene praesystolische Schlag für diesen Klappenfehler charakteristisch ist, oder ob derselbe bloss eine Folge von Venenpuls ist.

Die Digitaliswirkung tritt mit dem viel feinern Tachographen viel deutlicher hervor; es wird daher nicht nur die Pulsfolge viel regelmässiger, sondern auch die Form der Curve wird in auffälliger Weise gleichmässig, die Höhe des systolischen Schlages wird bedeutender und die Gestalt der Wellenfolge eines Gesammtpulses nähert sich mehr der Norm.

IV. Chlorosen, Anaemieen und Leukaemieen.

In den Fällen dieser Gruppe wurde stets das Vorhandensein des bei diesen Zuständen häufigen Venenpulses berücksichtigt, da derselbe, wie wir sehen, das Tachogramm beeinflussen kann. Ausserdem wurde überall auch auf das Vorkommen und die Localisation accidenteller Geräusche Rücksicht genommen, weil ich von der Voraussetzung ausgieng, es möchte uns das Tachogramm vielleicht Aufschlüsse über die Entstehung der accidentellen Geräusche geben, da Herr Prof. *Sahli* geneigt ist, die nicht an der Herzspitze, sondern an der Herzbasis hörbaren, systolischen anaemischen Geräusche, welche mit einer gestörten Klappenfunction (sog. anaemische Insufficienz) offenbar nichts zu thun haben, auf eine vermehrte Ausströmungsgeschwindigkeit des Blutes aus den grossen Arterien des Herzens zurückzuführen.

1. Gruppe: Chlorosen.

Indem ich nun zu den etwas complicirte Verhältnisse darbietenden Chlorosen übergehe, bemerke ich hier noch einmal, dass die Tachogramme der Chlorosen bei hängendem Arm aufgenommen wurden, im Gegensatz zu den frühern Tachogrammen, da sich alle Chlorosen ausserhalb des Bettes befanden. Alle sassen bei Aufnahme des Tachogramms auf einem Stuhl, indem sie am rechten Vorderarm den Plethysmographencylinder hängen hatten. Nur am 19./7. habe ich nachträglich noch einige Tachogramme bei Chlorosen aufgenommen in horizontaler Stellung des Arms, da ich herausfand; dass auf diese Weise die Athemschwankungen in dem Tachogramm weniger störend sind, als bei hängendem Arm.

Wo im Folgenden bei Chlorosen nichts anderes bemerkt ist, wurde das Tachogramm bei hängendem Arm aufgenommen. Um eine Erregung der Herzthätigkeit zu vermeiden, liess ich die Patienten, welche sich zu Fuss in das Untersuchungszimmer begaben, jeweilen eine Zeit lang ausruhen, indem ich unterdessen mit einer andern Versuchsperson experimentirte. Auf diese Weise hoffte ich möglichst genaue Resultate zu bekommen, und ich war daher sehr erstaunt, als es mir nicht gelingen wollte, bei Chlorosen annähernd normale Tachogramme zu erhalten. Je mehr ich untersuchte, um so mehr kam ich zur Ueberzeuguug, dass Chlorosen

ein ganz bestimmtes und auffälliges Tachogramm liefern. Ich theile im folgenden einige typische Tachogramme mit.

1. Steiner. Chlorose.

Mittelgrosses, mässig genährtes, junges Mädchen. Puls etwas frequent, regelmässig. Herzdämpfung nicht vergrössert. Schwaches systolisches Geräusch an der Herzspitze, stärker noch über der Pulmonalis. Zweiter Pulmonalton hie und da gespalten. Beiderseits schwacher negativer Venenpuls; starkes Nonnensausen. Haemoglobingehalt 40 Procent.

Die ersten Tachogramme [XXII**] fielen ähnlich aus, wie das angeführte Tachogramm der Zingg am 25./1. [Fig. V], nur fehlt der Vorschlag. Wir haben einen breiten systolischen Hauptschlag, nur langsam abfallend, mit ebenfalls breitem Dicrotus. Die zugehörigen Sphygmogramme sind mehr oder weniger stark dikrot.

Ein auffälliges Tachogramm [XV] erhielt ich nun am 2./3. 1892 unter den gleichen Umständen wie früher. Die Hauptschläge sind ziemlich schwer zu unterscheiden und es gesellen sich zu ihnen eine Reihe grosser und spitziger Zacken, so dass eine gewisse Aehnlichkeit mit den Tachogrammen bei Nephritis nicht geleugnet werden kann [vgl. Boichat VI]. Das Tachogramm bietet ferner eine auffällige, nicht sicher zu erklärende Gesammtform des Einzelpulses dar, bestehend aus treppenförmig an- und absteigenden Zacken. Dieselbe wird wohl durch den Venenpuls bedingt sein und es wäre demnach der erste, oder hie und da auch die beiden ersten Erhebungen im aufsteigenden Schenkel des Pulses gleich aufzufassen, wie (nach der einen möglichen Auffassung) der bei den Herzfehlern, spec. bei Moser [Fig. VI] erwähnte praesystolische Schlag. Das zugehörige Sphygmogramm zeigt einen ziemlich raschen Abfall nach dem Hauptschlag und zwar ist zwischen diesem und dem Dicrotus noch eine kleine Drucksteigerung angedeutet, sowie meist auch nach demselben. Dieser auffällige Befund bewog mich, den nächsten Tag noch einmal zu untersuchen, und ich erhielt noch einmal das gleiche auffällige Tachogramm.

Unter Eisentherapie und bei guter Spitalkost hob sich dann das Allgemeinbefinden und ein am 24./3. aufgenommenes Tachogramm [XVI] nähert sich insofern mehr der Norm, als

der systolische Schlag grösser wird und sich dadurch von den secundären Erhebungen besser abhebt, als auch durch das Auftreten eines ziemlich deutlichen Dicrotus.

2. Pfund. Chlorose.

Schwächlich gebautes, aber ordentlich genährtes, junges Mädchen. Puls regelmässig, mittelhoch; Spannung eine gute. Negativer Venenpuls am Hals. An der Herzspitze ein schwaches, systolisches Geräusch nebem dem ersten Ton, der zweite Ton rein. Tricuspidalis idem. An der Herzbasis neben den ersten Tönen, ebenfalls ein schwaches, systolisches Geräusch, die zweiten Töne rein, von normaler Stärke. Haemoglobingehalt des Blutes 40—45 Procent.

Patientin liefert am 2./5. ein zwar etwas weniger auffälliges Tachogramm [XVII] als die Steiner am 2./3. [vgl. XV]; aber immerhin hat dasselbe etwas eigenthümliches. Die Einzelpulse sind ziemlich schwer zu unterscheiden und sind desshalb durch kleine Kreuze markirt. Betrachten wir einen einzelnen Puls, so fällt vor Allem sofort auf, dass wir einfach eine Reihe von fast gleich hohen Zacken haben, wo einzig der Hauptschlag stärker hervortritt. In ähnlicher Weise zeigt auch das Sphygmogramm in der Regel vier deutliche Erhebungen.

Wir haben bei diesem Fall wiederum eine gewisse Aehnlichkeit, sowohl des Tacho- als auch des Sphygmogramms mit denjenigen bei Nephritiden [vgl. IV], nur dass die Erhebungen bei der Chlorose weniger regelmässig sind als bei den Nephritiden.

Ein Tachogramm vom 9./5. sieht ähnlich aus wie dasjenige 7 Tage vorher [vgl. XVII], nur dass die Athmungsschwankungen noch etwas deutlicher verzeichnet sind.

Ein weiteres Tachogramm [XVIII] am 20./5. lässt die Einzelpulse wegen starken Athemschwankungen noch weniger sicher erkennen als am 2./5. [XVII]; ich theile dasselbe daher seiner Eigenthümlichkeit halber mit. Wir haben einfach eine Reihenfolge von fast gleich hohen Zacken.

Am 19./7. ist der Haemoglobingehalt des Blutes auf 85—90% gestiegen und der Venenpuls ist verschwunden.

Das Tachogramm [XIX] von diesem Tage, das bei horizontal liegendem Arm aufgenommen wurde, unterscheidet sich von den frühern dadurch, dass sich nun der systolische Schlag durch seine

bedeutendere Höhe deutlicher abhebt, was allerdings schon genügt, das Tachogramm normal erscheinen zu lassen, immerhin mit vielen secundären Zacken, so dass nicht sicher anzugeben ist, welches der Dicrotus ist. Das zugehörige Sphygmogramm zeigt nach dem Hauptschlag ganz regelmässig noch zwei deutliche Drucksteigerungen, ähnlich wie die Sphygmogramme bei Nephritis, nur etwas weniger ausgeprägt.

Am 2./8. erhielt ich ebenfalls bei horizontaler Lage des Armes ein demjenigen vom 19./7. ganz ähnliches Tachogramm (XXIII**). Im Sphygmogramm folgen auf den Hauptschlag wiederum 2 Erhebungen, allerdings etwas weniger deutlich als am 19./7.

Im wesentlichen übereinstimmende Tachogramme erhielt ich von den 2 folgenden Fällen. Die entsprechenden Sphygmogramme sind etwas niedriger als die bei Pfund angeführten und zeigen die Druckschwankungen weniger schön an.

3. Stucki. Chlorose.

Patient mässig genährt, von mittlerer Constitution. Puls regelmässig, wenig hoch. Spannung ordentlich. Negativer Venenpuls. Ueber allen Ostien ein schwaches systolisches Geräusch. Die zweiten Töne an der Basis laut, klappend, oft nicht ganz gleichzeitig. Haemoglobingehalt des Blutes 55—60 %.

Tachogramm [XX] vom 2./5., ähnlich wie dasjenige der Pfund vom gleichen Tage [XVII]. Das niedrigere Sphygmogramm zeigt dagegen die Druckschwankungen weniger schön an, als dasjenige der Pfund.

Zwei weitere Tachogramme [XXIV**] fallen wieder ähnlich aus wie das Tachogramm [XVII] der Pfund.

4. Küentzi. Chlorose.

Patientin ist ordentlich genährt, von kräftiger Constitution. Puls regelmässig, Welle niedrig; Spannung eine mittlere. Kein sichtbarer Venenpuls am Hals. An der Herzspitze ein schwaches systolisches Geräusch, das sich nach oben und medianwärts in ungefähr gleicher Stärke fortpflanzt. An der Tricuspidalis dasselbe Geräusch, nur etwas stärker. Gegen die Basis hin nimmt das Geräusch an Intensität zu und ist am stärksten über der Pulmonalis; es hat einen rauhen Charakter. Ueber der Aorta ist das systolische Geräusch schwach. Haemoglobingehalt des Blutes 60 %.

4 Tachogramme, welche alle im Mai aufgenommen wurden, stimmen im allgemeinen mit den angeführten Tachogrammen [Fig. XVIII und XIX] der Pfund überein.

Ich lasse nun noch 2 Tachogramme [XXI und XXII] vom 19./7. folgen (Haemoglobingehalt des Blutes 85—90%; anaemische Geräusche am Herzen verschwunden).

Das erste ist bei hängendem Arm geschrieben und zeigt geringe Athemschwankungen. Der systolische Schlag ist höher als die secundären; ein sicherer Dicrotus ist noch immer nicht deutlich wahrzunehmen.

Das unmittelbar nachher bei horizontaler Lage des Armes aufgenommene Tachogramm zeigt keine Athemschwankungen mehr und der Dicrotus lässt sich nun mehr oder weniger deutlich erkennen.

Nachträglich habe ich bei 3 neuen Chlorosen (Haemoglobingehalt des Blutes bei allen ca. 40%) Tachogramme aufgenommen und zwar sofort hintereinander bei hängendem und horizontal gelegtem Arm, speciell um den Einfluss der Lage des Armes auf das Tachogramm noch genauer ersehen zu können. Die erhaltenen Tachogramme bei horizontal gelegtem Arm unterschieden sich wiederum hauptsächlich durch den Wegfall der Athemschwankungen sowie auch durch die deutlichere Abhebung der systolischen Gipfel von demjenigen bei hängendem Arm.

2. Gruppe: Anderweitige Anaemieen.

1. Kummer. Bothriocephalusanaemie.

54jähriger, mittelgrosser, etwas magerer Patient, von blasser Gesichtsfarbe. Keine Oedeme. Halsvenen stark gefüllt, keine Pulsationen. An der Herzspitze ein praesystolischer Ton, kein deutliches Geräusch. Zweiter Pulmonalton etwas accentuirt. Haemoglobingehalt des Blutes 20%. Puls regelmässig, verlangsamt, 52, von mittlerer Spannung. Pulswelle hoch und kräftig.

Tachogramm [XXIII] vom 11./1. 1892 ist mit langsamer Rotation der Trommel geschrieben, was ich hier bemerken muss, weil die Zeitmarkirung undeutlich war und desshalb weggelassen wurde und man sonst aus dem grossen Abstand der Einzelpulse glauben könnte, dass sie mit der raschen Umdrehung gezeichnet wären. Wir haben einen hohen Hauptschlag, welchen ein nur bei einigen Pulsen erkennbarer von der systolischen Welle kaum

zu trennender Zwischenschlag sofort folgt. Diese Erhebung, welche wahrscheinlich als kurzläufige Welle aufzufassen ist, bewirkt im hohen Sphygmogramm durch Summation den runden Gipfel. Welche Erhebung jedoch dem Dicrotus entspricht, ist in dem Tachogramm nicht sicher anzugeben.

In einem spätern Tachogramm [XXV**] vom 24./2. ist die Spaltung des Hauptgipfels oder richtiger der dem Hauptschlag unmittelbar folgende Zwischenschlag (kurzläufige Welle) ganz deutlich und dementsprechend der Gipfel im Sphygmogramm breiter als am 11./1. Der diastolische Theil des Tachogramms vom 24./2. verläuft ähnlich wie am 11./1. und zwar ist der Verlauf ein horizontaler.

2. Habegger. Anaemie nach Ulcus ventriculi.

Patient ist von mittlerer Statur, aber von ziemlich schlechtem Ernährungszustand. Puls regelmässig beschleunigt, ca. 100, Pulswelle ziemlich hoch, rasch ansteigend; Spannung eher vermindert. Negativer Venenpuls. An der Herzspitze neben dem ersten Ton ein schwaches systolisches Geräusch, zweiter Ton rein. An der Basis über beiden Ostien neben dem ersten Ton ein systolisches Geräusch, zweite Töne ein Geräusch über der Aorta schwächer als über der Pulmonalis. Haemoglobingehalt des Blutes ca. 40%.

Patient liefert am 20. und 25./5. vollständig regelmässige Tachogramme, ich theile dasjenige vom 25./5. mit [XXIV]. Dasselbe scheint mir eine gewisse Aehnlichkeit mit demjenigen von Kummer, Bothriocephalusanaemie [Fig. XXIII] zu haben, nur dass der systolische Schlag nicht so hoch ist wie bei Kummer. Auch hier folgt dem systolischen Gipfel rasch ein starker Zwischenschlag (kurzläufige Welle), immerhin nicht so früh wie bei Kummer.[1]) Die Athmung ist in beiden Tachogrammen nicht sichtbar, dagegen stört dieselbe wieder etwas in einem Tachogramme vom 19./7.

3. Gruppe: Leukaemieen.

1. Charlotte. Leukaemie.

Kräftiger Mann. Puls regelmässig, etwas frequent, 110. Pulswelle ziemlich hoch, Spannung eine mittlere. Arterie etwas hart anzufühlen, verdickt und leicht geschlängelt. Leichte Dyspnoë. Am Herzen nichts Besonderes. Kein Venenpuls.

[1]) In dem Originaltachogramm sind dieser Zwischenschlag und der Dicrotus deutlicher von einander getrennt als in der Reproduction.

Das erste Tachogramm [XXVI**] ist durch die Athmung entstellt, im übrigen aber ähnlich dem unten mitgetheilten Tachogramm vom 19./7. [Fig. XXV]. Dem Hauptschlag folgt ein sehr deutlicher Zwischenschlag, welchem im hohen Sphygmogramm die breite Spitze entspricht, die hier nicht abgerundet ist, sondern deutlich eckig.

Im Tachogramm [XXV] vom 19./7. ist der erste Zwischenschlag dem systolischen Hauptschlag näher gerückt und dementsprechend der Gipfel des Sphygmogramms weniger breit. Mit dem ebenfalls deutlichen Dicrotus im Sphygmogramm erscheint nun derselbe auch deutlicher im Tachogramm; die Athmung ist in letzterm immer noch sichtbar, aber nicht mehr störend.

Aehnliche, nur etwas weniger hohe Tachogramme lieferte

2. Ramseyer. Leukaemie.

Etwas kleine, schwächliche Person. Kein negativer Venenpuls, dagegen starke Pulsationen der Carotis. Puls etwas frequent, regelmässig, von mittlerer Spannung. An der Pulmonalis, namentlich in sitzender Stellung, weniger beim Liegen ein systolisches Geräusch, das nach den andern Ostien hin rasch abnimmt. Zweiter Pulmonalton nicht deutlich accentuirt.

20./5. Das durch die Athmung entstellte Tachogramm [XXVII**] zeigt dennoch einen deutlichen, starken, dem Hauptgipfel unmittelbar folgenden Zwischenschlag; das Sphygmogramm besitzt allerdings nicht einen breiten Gipfel, dagegen ist zwischen Hauptschlag und Dicrotus eine kleine Erhebung eingeschaltet.

In einem Tachogramm [XXVIII**] vom 25./5. sind die Athemschwankungen nicht mehr vorhanden, die zweite Erhebung ist mit dem Hauptschlag zu einem breiten Gipfel vereinigt und der Dicrotus wird sichtbar. Ein Zwischenschlag im Sphygmogramm ist etwas weniger deutlich, aber immerhin noch zu erkennen.

Wir haben bei diesen 3 letzten Zuständen und Bluterkrankungen zwar ziemlich übereinstimmende Befunde, aber doch nicht die schönen, typischen Curven wie im Fieber und bei Nephritis.

Bei Anaemieen und Leukaemieen ist zu bemerken, dass dem Hauptschlag meist unmittelbar ein starker Zwischenschlag folgt,

welcher bedingt, dass das erste Minimum nur schwach ist und die Sphygmogramme einen breiten Gipfel oder einen Zwischenschlag zeigen. Nach dem Hauptschlag nimmt die Geschwindigkeit allmälig ab, nur wenig um den Mittelwerth oscillirend, so dass der Dicrotus sich nur undeutlich von den übrigen Erhebungen unterscheidet.

Auffällige Tachogramme bieten die Chlorosen dar und zwar zeigen hier die Curven ein starkes, fast gleichmässiges Schwanken der Stromgeschwindigkeit um einen Mittelwerth mit deutlich ausgesprochenen Athemschwankungen. Das auffälligste dabei ist, dass sich auch die systolische Welle nicht bedeutend von den andern abhebt; wo der Grund für die Entstehung dieser eigenthümlichen Tachogramme zu suchen ist, lässt sich nicht bestimmt sagen. Einzig und allein infolge des bei Chlorosen so häufig vorkommenden Venenpulses und Interferenz desselben mit dem Arterienpulse können solche Tachogramme wohl nicht zu Stande kommen; übrigens war beim Fall Küentzi kein Venenpuls wahrzunehmen und gleichwohl fielen die Tachogramme gleich aus wie bei den übrigen Chlorosen mit Venenpuls. Für diejenigen Tachogramme bei Chlorosen und Anaemieen, welche eine grosse Aehnlichkeit mit denjenigen nicht compensirter Herzfehler haben, wie dasjenige von Steiner [XXII**] (vgl. Zingg, Herzfehler, Fig. V), ist zu bemerken, dass sie vielleicht durch eine gestörte Herzaction bedingt sind.

Die meisten Tachogramme bei Chlorosen bieten, wenn man von den Schwankungen der Athmung absieht, eine nicht zu leugnende Aehnlichkeit mit den Tachogrammen bei Nephritis; immerhin sind bei letztern die Curven viel regelmässiger. Dieser letztere Umstand lässt sich vielleicht durch das nahezu constante Vorhandensein von Venenpuls bei Chlorosen erklären, indem derselbe nach unseren früheren Auseinandersetzungen Schwankungen der Abflussgeschwindigkeit des Blutes bedingt, welche mit dem arteriellen Strompuls interferiren. Ein wesentlicher Unterschied zwischen Tachogrammen bei Chlorosen und Nephritiden besteht aber darin, dass bei letzterer die secundären Erhebungen viel rascher an Höhe und Zahl ab-

nehmen als bei Chlorosen, was ich mir so erkläre, dass wegen der dünnen Beschaffenheit des Blutes Chlorotischer die Wellen durch Reibung weniger abgeschwächt werden. Es liegt übrigens nahe, anzunehmen, dass die dünne Beschaffenheit des Blutes bei Chlorosen auf das Zustandekommen von Wellenbewegungen begünstigend einwirkt. Die Zahl der rothen Blutkörperchen ist bei Chlorosen im Verhältniss zum Haemoglobingehalt oft nur wenig, jedenfalls nie excessiv herabgesetzt, so dass die verminderte Blutkörperchenzahl, beziehungsweise ein verminderter Blutkörperchengehalt der Capillaren, sicher nicht als ein Hinderniss für die Reflexion an der Peripherie angesehen werden kann, während anderseits die verminderte Dichtigkeit des Blutes die Entstehung reflectirter Wellen begünstigen dürfte.

Gleich wie bei den Herzfehlern macht sich der Einfluss der Athmung auf das Tachogramm auch bei Chlorosen stärker geltend als in der Norm und zwar vermuthlich wegen der bei dieser Krankheit so häufig vorhandenen, sich im Venenpuls äussernden, venösen Stauung. Die bei horizontal liegendem Arm aufgenommenen Tachogramme zeigen die Athemschwankungen viel weniger als die bei hängendem Arm, weil die venöse Stauung bei horizontalem Arm natürlich geringer sein muss als bei hängendem.

Schliesslich sei noch bemerkt, dass bei dem allerdings nur geringen Material, das mir zur Verfügung steht, auf einen Zusammenhang, resp. auf ein Zusammentreffen der charakteristischen Chlorosecurven mit dem Vorhandensein der accidentellen Geräusche am Herzen nicht sicher genug geschlossen werden kann. Immerhin ist an eine solche Möglichkeit zu denken.

Zusammenfassung.

Im Fieber und bei Nephritiden findet man ganz bestimmte charakteristische Tachogramme, wie das bei diesen Zuständen längst bekannte Sphygmogramm erwarten liess.

Bei Circulationsstörungen zeigt sich die bedeutende Ueberlegenheit des Tachographen gegenüber dem Sphygmographen, was die angeführten Beispiele, wie ich glaube, zur Genüge beweisen. Vor Allem erhalten wir viel genauere, ausdrucksvollere, den wirklichen Verhältnissen der Circulation besser entsprechende Curven, was sich namentlich beim Vergleich des Tacho- und des zugehörigen Sphygmogramms zeigt; dann aber namentlich beim Vergleich von Tachogrammen bei Compensationsstörung mit solchen nach hergestellter Compensation. Während man die Wirkung der Digitalis im Sphygmogramm oft kaum wahrnimmt, tritt dieselbe im Tachogramm sehr schön zu Tage.

Als bemerkenswerthes Ergebniss unserer Untersuchungen heben wir noch hervor, dass wahrscheinlich beim Fieber trotz der hohen Pulsfrequenz das Volumen des einzelnen Pulses vergrössert wird, was teleologisch von Bedeutung sein dürfte und dass namentlich unsere Tachogramme von Anaemieen, verglichen mit den zugehörigen Sphygmogrammen, mit Sicherheit ergeben, dass ein abgerundeter Gipfel im Sphygmogramm durch Interferenz zweier sich rasch folgender Wellen zu Stande kommen kann.

Wenn auch gerade bei Herzfehlern und Chlorosen Vieles unentschieden gelassen werden musste, so ist doch zu hoffen, dass bei weiteren Untersuchungen vermittelst des Tachographen sich doch noch dieses oder jenes aufklären wird; denn man muss bedenken, dass ich bei Beginn der Arbeit gar keine bestimmten Anhaltspunkte hatte, auf welche hin hätte untersucht werden können und auf welche Rücksicht zu nehmen war, da, soviel mir wenigstens bekannt ist, dies die ersten Untersuchungen sind, welche bei pathologischen Fällen angestellt worden sind.

Bei weiteren Studien wäre vor allen Dingen auf das Vorkommen des praesystolischen Schlages bei Mitralfehlern zu achten, sowie auf den Zusammenhang der accidentellen Geräusche Chlorotischer mit dem eigenthümlichen Tachogramm derselben. Ueberhaupt sollte das ganze Material bei Herzfehlern und Chlorosen noch vermehrt werden, um ganz sichere Schlüsse ziehen zu können. Speciell bei Klappenfehlern der Aorta sind noch eine grössere Anzahl Tachogramme aufzunehmen, da vermuthlich bei Aortenfehlern (auch bei Aneurysmen) bestimmte Tachogramme zu erwarten sind.

Auch der Einfluss der Athmung und der Lageveränderung des eingeschlossenen Armes auf das Tachogramm ist womöglich noch genauer zu studiren und vor allen scheint es mir ein Postulat, als Basis für weitere tachographische Untersuchungen locale vasomotorische Einwirkungen auf den im Plethysmographen-Cylinder eingeschlossenen Arm in ihrem Einfluss auf das Tachogramm zu studiren.

Daraufhin gerichtete Untersuchungen sind gegenwärtig schon auf der Berner medicinischen Klinik im Gange.

Verzeichniss der Abbildungen.

I. Bigler. Pneumonie. 14. Januar 1892.
T. 39,7°. P. 120. Langsame Rotation der Trommel; Arm horizontal.

II. Enderli. Phthise. 17. März 1892.
T. 38,6°. P. 96. Langsame Rotation; Arm horizontal.

III. Zaugg. Nephritis. 17. März 1892.
T. normal. P. 60. Langsame Rotation; Arm horizontal.

IV. Boichat. Nephritis. 27. April 1892.
T. normal. P. 84. Langsame Rotation; Arm horizontal.

V. Zingg. Aorten- und Mitralinsufficienz. 25. Januar 1892.
T. normal P. 64. Resp. 24. Schnelle Rotation; Arm horizontal.

VI. Moser. Mitralinsufficienz und Emphysem. 16. Januar 1892.
T. normal. P. 84. Resp. 24. Rasche Rotation; Arm horizontal.

VII. Zweiacker. Mitral- und zeitweise vorübergehende relative Tricuspidalinsufficienz. 25. Februar 1892.
T. normal. P. 86. Rasche Rotation; Arm horizontal.

VIII. Fahrni. Mitralinsufficienz. 8. Februar 1892.
Puls nicht zu zählen. T. normal. Resp. 36. Rasche Rotation; Arm horizontal.

IX. Fahrni. Mitralinsufficienz. 24. März 1892.
T. normal. Puls 96. Resp. 24. Langsame Rotation; Arm horizontal.

X. Kähr. Mitralinsufficienz. 2. März 1892.
T. normal. P. 104. Resp. 32. Langsame Rotation; Arm horizontal.

XI. Kähr. Mitralinsufficienz. 24. März 1892.
T. normal. P. 96. Resp. 26. Langsame Rotation; Arm horizontal.

XII. Klossner. Emphysem. 4. März 1892.
T. 35,9°. P. 104. Resp. 32. Langsame Rotation; Arm horizontal.

XIII. Klossner. Emphysem. 16. März 1892.
T. 36,4°. P. 84. Resp. 16. Langsame Rotation; Arm horizontal.

XIV. Walther. Aorteninsufficienz. 2. März 1892.
T. 38,5°. P. 86. Resp. 46. Langsame Rotation; Arm horizontal.

XV. Steiner. Chlorose. 2. März 1892.
T. normal. P. 96. Resp. 20. Negativer Venenpuls. Hb. = 40 %. Langsame Rotation; Arm hängend.

XVI. Steiner. Chlorose. 24. März 1892.
T. normal. P. 92. Negativer Venenpuls. Hb. = 45 %. Langsame Rotation; Arm hängend.

XVII. Pfund. Chlorose. 2. Mai 1892.
T. normal. P. 88. Negativer Venenpuls. Hb. = 45 %. Langsame Rotation; Arm hängend.

XVIII. Pfund. Chlorose. 20. Mai 1892.
T. normal. Puls ca. 100. Negativer Venenpuls. Hb. = 45 %. Langsame Rotation; Arm hängend.

XIX. Pfund. Chlorose. 19. Juli 1892.
T. normal. Puls 80. Kein Venenpuls mehr. Hb. = 80 %. Langsame Rotation; Arm hängend.

XX. Stucki. Chlorose. 2. Mai 1892.
T. normal. P. 100. Negativer Venenpuls. Hb. = 55—60 %. Langsame Rotation; Arm hängend.

XXI. Küentzi. Chlorose. 19. Juli 1892.
T. normal. P. 90. Hb. ca. 85 %. Kein Venenpuls. Langsame Rotation; Arm hängend.

XXII. Küentzi. Chlorose. 19. Juli 1892.
T. normal. P. 90. Hb. ca. 85 %. Kein Venenpuls. Langsame Rotation; Arm horizontal.

XXIII. Kummer. Bothriocephalusanaemie. 11. Januar 1892.
T. normal. Puls 52. Hb. = 70 %. Langsame Rotation; Arm horizontal.

XXIV. Habegger. Anaemie nach Ulcus ventriculi. 25. Mai 1892.
T. normal. P. 100. Hb. = 40 %. Langsame Rotation; Arm horizontal.

XXV. Chariotte. Leukaemie. 19. Juli 1892.
T. normal. Puls 110. Langsame Rotation; Arm horizontal.

Alle Curven auf $^2/_3$ verkleinert.
Zeitmarkirung: Secunden.
Die im Text mit I*, II*, I**, II** bezeichneten Curven sind nicht mitreproducirt.

VII
VIII
IX

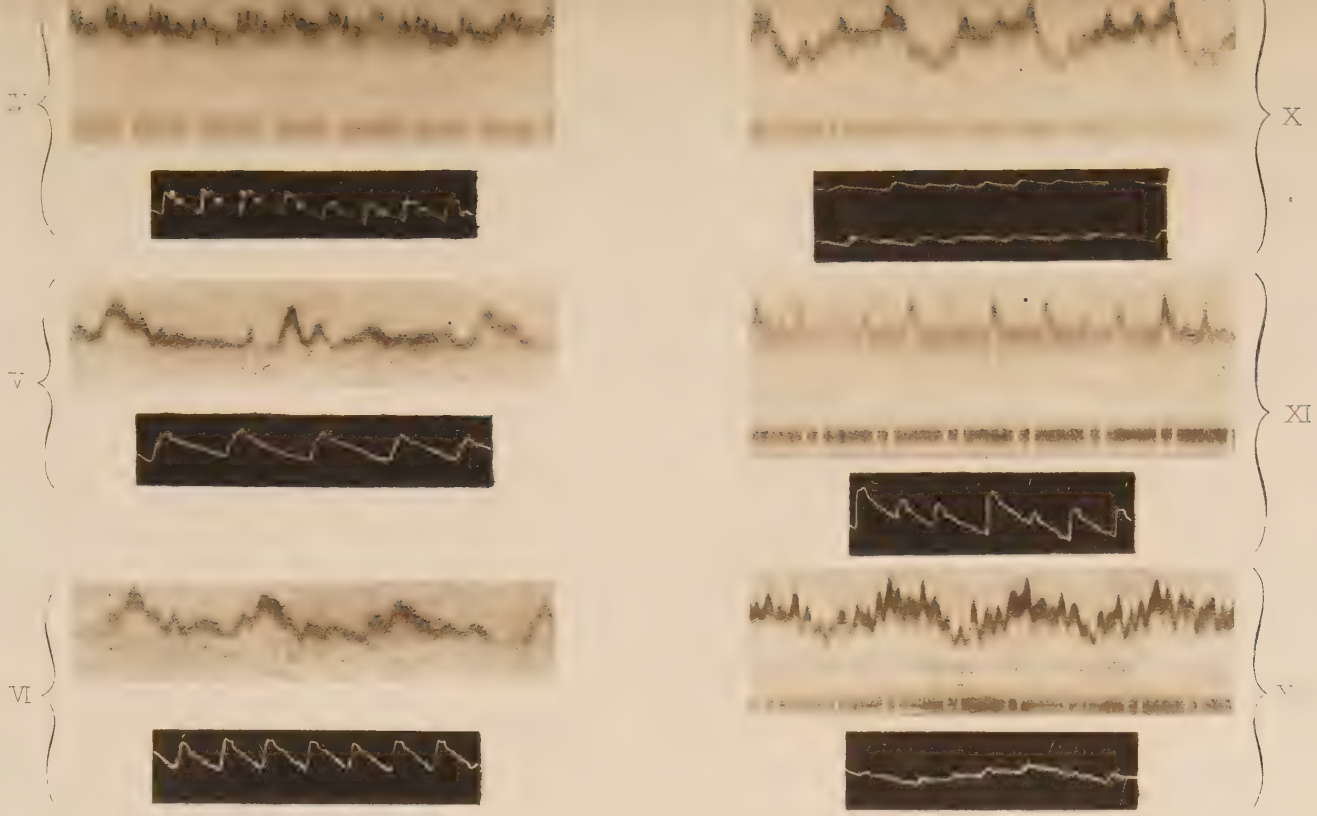

FLAMMENTACHOGRAPHIE VON DR. RÜEDI.

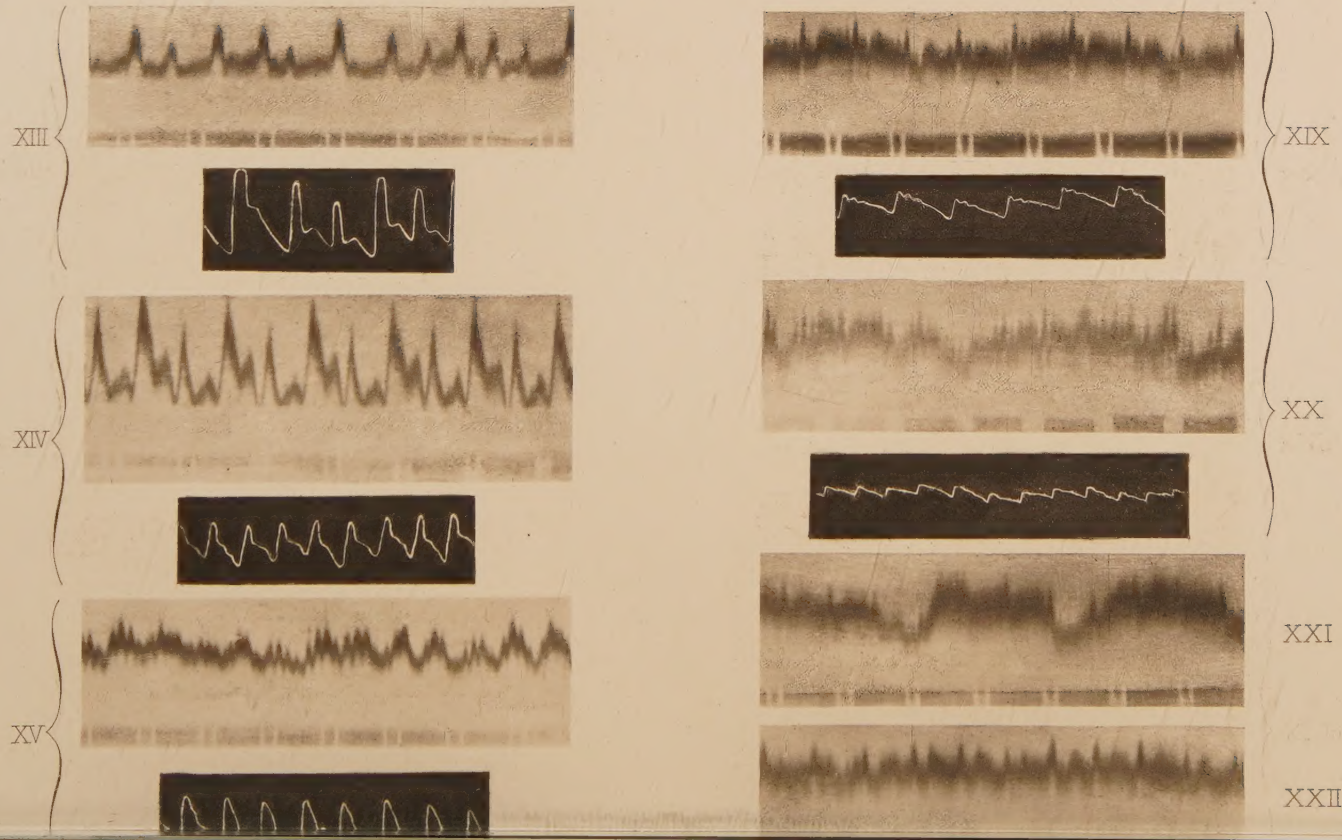
XIII
XIV
XV
XIX
XX
XXI
XXII

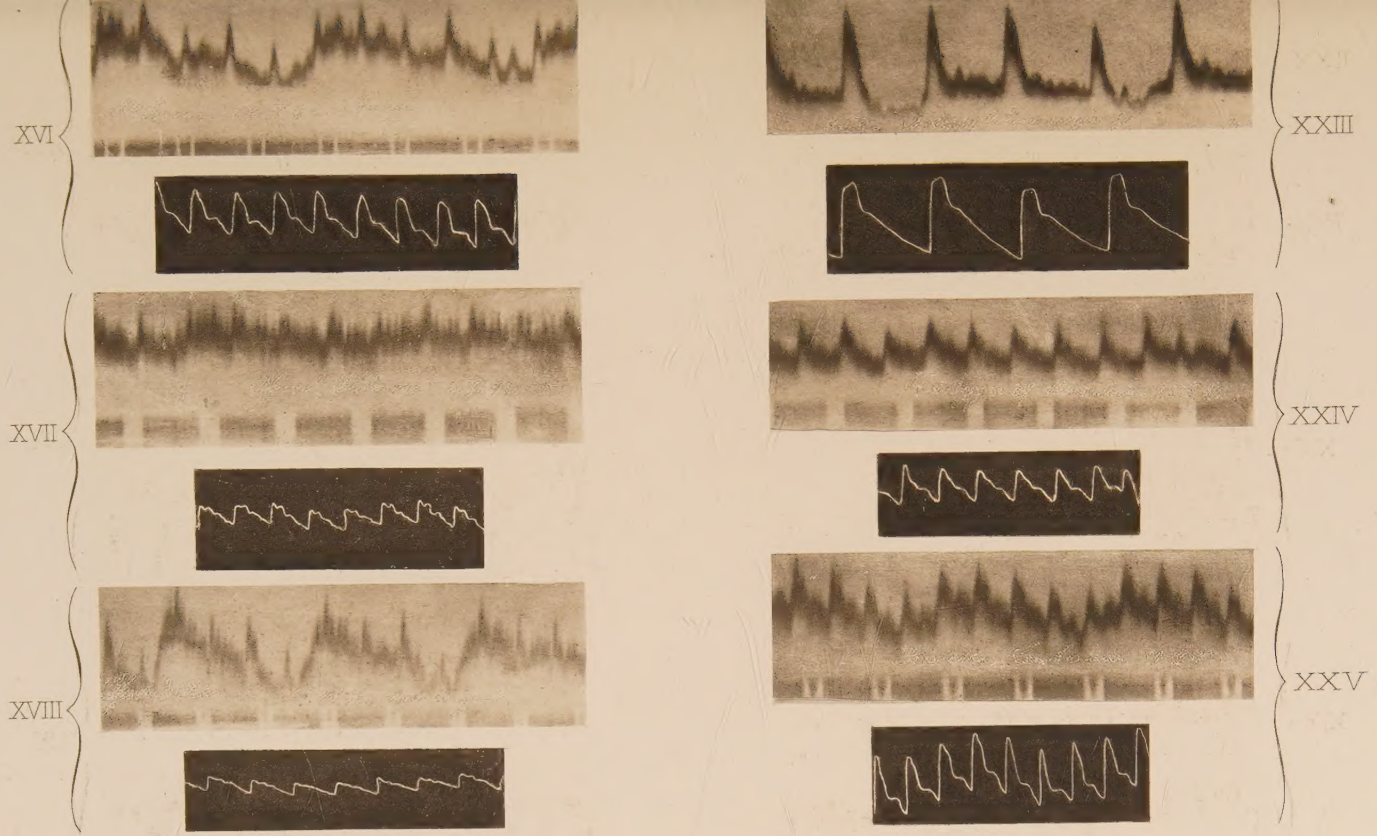

FLAMMENTACHOGRAPHIE VON DR. RÜEDI.